OsteoBiol®
by Tecnoss

DER BIOLOGISCHE WEG ZUR AUGMENTATION UND REGENERATION

AMERICAN Dental Systems
INNOVATIVE DENTALPRODUKTE

OsteoBiol®

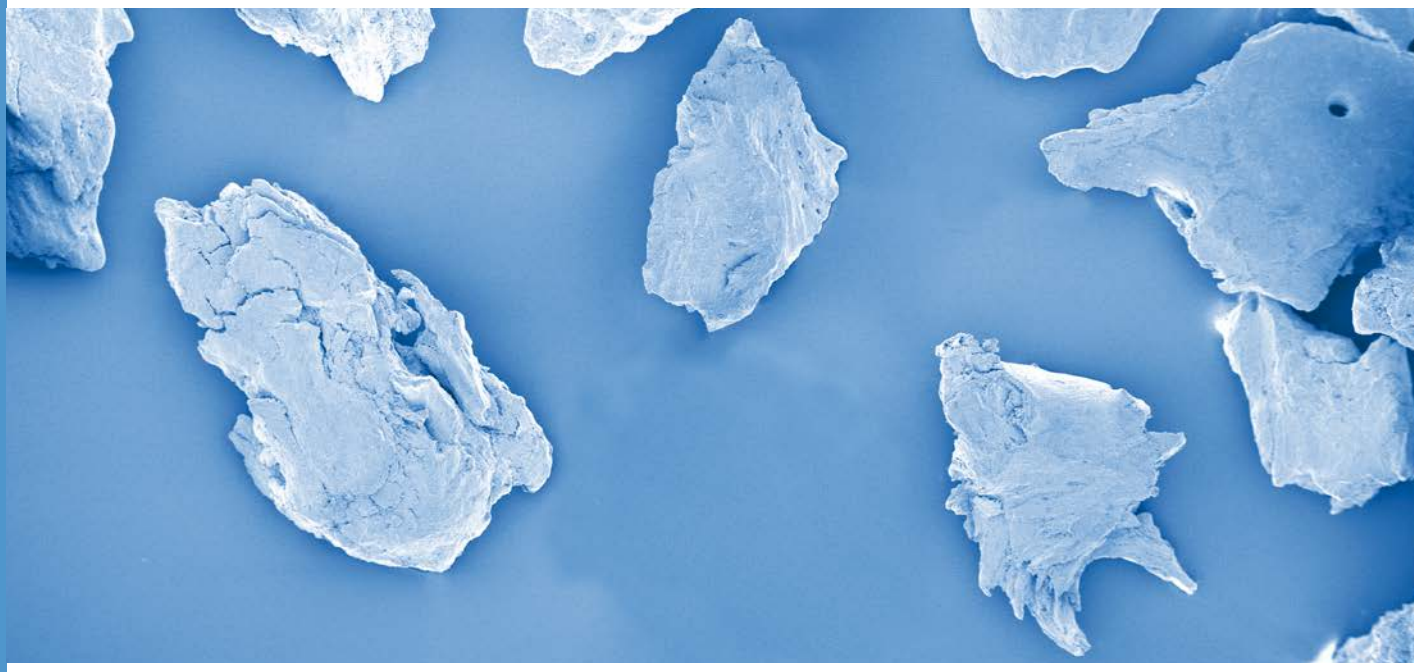

Anwendungsempfehlung

	Interner Sinuslift Versah® Densah®	Externer Sinuslift
Augmentationsmaterial	Gen-Os®	Gen-Os®
Augmentationsmaterial	mp3®	mp3®
Augmentationsmaterial	GTO®	Apatos Mix
Barrier (Langzeitstabil)		Lamina Soft
Barrier (Langzeitstabil)		
Membran (Kollagen)		Evolution

OsteoBiol®

Die zweiphasige, heterologe OsteoBiol® Knochenmatrix

In jedem Körnchen OsteoBiol® bleibt durch den speziellen Fertigungsprozess von Tecnoss® neben der Mineralphase auch die xenogene Kollagenphase mit ihren wertvollen biologischen Eigenschaften erhalten. Dadurch ist das Material besonders biokompatibel und ideal für die Defektdeckung und Augmentation geeignet. Durch die Vermeidung hoher Prozesstemperaturen kommt es nicht zur Keramisierung der OsteoBiol®-Knochenmatrix, deren chemische Zusammensetzung autologem Knochen äußerst ähnlich ist und die daher allmählich resorbiert und durch neu gebildeten Knochen ersetzt wird.

Laterale/Horizontale Augmentation	Vertikale Augmentation	Socket Preservation	Weichgewebs-verdickung
Gen-Os®		Gen-Os®	
mp3®	Apatos Mix + Autolog	mp3®	
GTO®		GTO®	
Lamina Soft	Lamina Hart		
	Lamina Soft + Tentingschraube		
Evolution	Evolution		Derma

OsteoBiol® GTO®

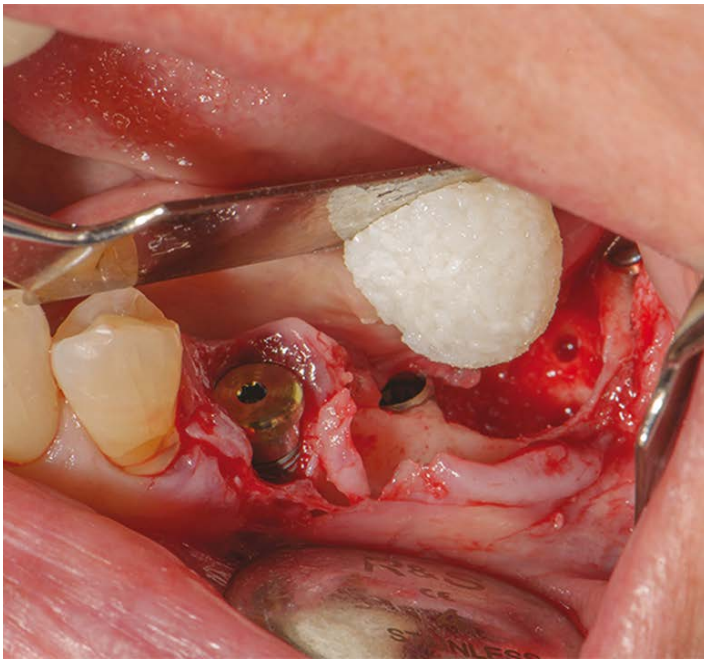

Klinische Fotos von Dr. Patrick Palacci. Vollständiger Fallbericht auf S. 20

OsteoBiol® GTO®

Die Vorteile eines zweiphasigen* Biomaterials: Heterologer, kortikospongiöser Knochenmix – Premixed in der Spritze mit TSV-Gel

Eigenschaften

OsteoBiol® GTO® ist ein heterologes Knochenersatzmaterial. Das kollagenhaltige, kortikospongiöse Granulat mit 600-1.000 µm Korngröße ist im idealen Verhältnis mit OsteoBiol® TSV Gel kombiniert, das eine Mischung aus heterologem Kollagengel Typ I und III mit mehrfach ungesättigten Fettsäuren und einem biokompatiblen synthetischen Copolymer in wässriger Lösung darstellt.

Quelle: Tecnoss® Dental Media Library

OsteoBiol® GTO® wird allmählich resorbiert und ist dabei höchst osteokonduktiv. Zudem erleichtert die im Granulat erhaltene Kollagenmatrix die Blutkoagulationund die nachfolgende Einwanderung reparativer und regenerativer Zellen.Diese speziellen Eigenschaften ermöglichen eine extrem schnelle Knochenneubildung mit stabilem Augmentatvolumen und gesunder neuer Knochensubstanz, für eine erfolgreiche Implantatversorgung.

Handhabung

OsteoBiol® GTO® ist als gebrauchsfertiges, vorhydriertes Biomaterial in zwei Spritzengrößen (0,5 und 2,0 ml) erhältlich und lässt sich ganz einfach direkt aus der sterilen Spritze in den Defektsitus einbringen. Es muss nicht mit Kochsalzlösung oder Blut hydriert werden; dies spart Zeit und verringert die Gefahr einer versehentlichen Keimexposition.
Das OsteoBiol® TSV Gel macht das Knochenersatzmaterial optimal haftfähig, leicht an den Lagerknochen adaptierbar und äußerst stabil.

Quelle: Tecnoss® Dental Media Library

Klinische Indikationen

GTO® wurde als universelles Biomaterial konzipiert, das sich in Verbindung mit Evolution-Membranen oder der Lamina zum Schutz des Transplantats leicht an jeden Knochendefekt anpassen lässt. Dank seiner Klebrigkeit hat

*Dank patentiertem Herstellungsverfahren bleibt der natürliche Kollagenanteil des Knochens erhalten.

es sich jedoch als besonders wirksam für horizontale Augmentationsverfahren (z. B.: zweiwandige Defekte, wenn der Kieferkamm resorbiert ist) und für Socket Preservation-Fälle mit beeinträchtigter bukkaler Platte erwiesen. GTO® kann auch erfolgreich zur Behandlung periimplantärer Läsionen eingesetzt werden. Bei offenen Defekten sollte GTO® in aufeinanderfolgenden Schichten transplantiert werden, wobei jede Schicht mit einer sterilen Gaze verdichtet wird.

Empfohlene Indikation

Horizontale Augmentation

Ursprungsgewebe
Heterologer kortikospongiöser Knochenmix

Kollagen im Gewebe
Enthalten

Beschaffenheit
Vorhydriertes Granulat und OsteoBiol TSV Gel

Zusammensetzung
- 80% Mischgranulat
- 20 % OsteoBiol TSV Gel

Korngröße
600-1.000 µm

Zweiteingriff
Nach circa 5 Monaten

Packungsform
Spritze: 0,5 cc; 2,0 cc

Mögliche Indikationen

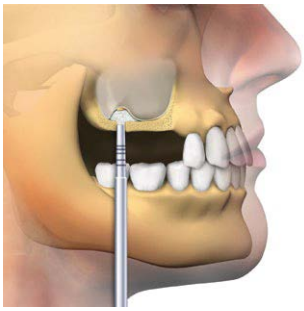

Interner Sinuslift

Alveolenregeneration

Lateraler Sinuslift
Fallbericht siehe S. 20

Bestellnummern

6312000	OsteoBiol® GTO® (1 x 0,5 cc Spritze)
6312020	OsteoBiol® GTO® (1 x 2,0 cc Spritze)

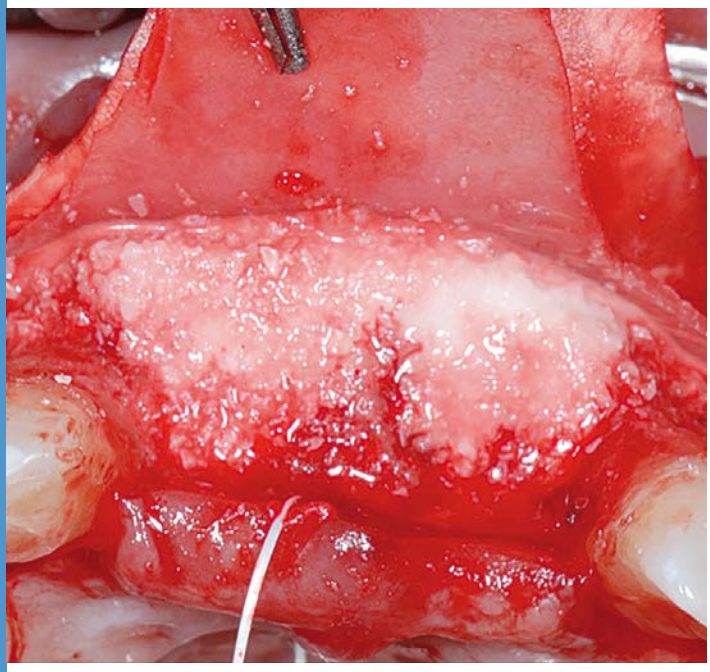

Klinisches Foto von Prof. Dr. Hannes Wachtel.

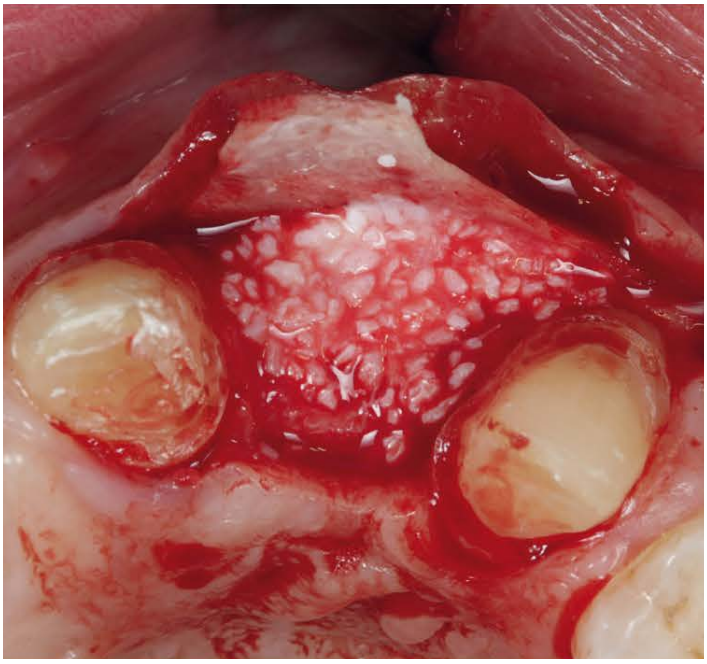

Klinisches Foto von PD Dr. Arndt Happe.
Vollständiger Fallbericht auf S. 23

OsteoBiol® mp3®

Die Vorteile eines zweiphasigen* Biomaterials: Hetreologer, kortikospongiöser Knochenmix – Premixed in der Spritze mit steriler Kochsalzlösung

Eigenschaften

Biomaterial heterologen Ursprungs aus vorhydrierten, kollagenhaltigen, kortikospongiösen Knochenpartikeln der Größe 600-1.000 µm in exakt abgestimmter Mischung mit Kollagengel: Dank dieser Mischung entfällt das Hydrieren und damit das Risiko einer versehentlichen Keimexposition bei der Handhabung und Applikation. Die flexible Spritze erlaubt darüber hinaus ein einfaches Einbringen des Materials in den Lagerknochen.
Die Partikel besitzen Eigenschaften, die denen des mineralischen Anteils von humanem Knochen sehr stark ähneln[1] und können deshalb als Alternative zu autogenem Knochen eingesetzt werden.
Ihre natürliche, mikroporöse Konsistenz fördert die Bildung von neuem Knochengewebe[1] in den Defekten und beschleunigt den Regenerationsprozess.
Da das Material allmählich resorbiert wird,[2, 3] unterstützt es die Knochenneubildung, indem es Form und Volumen des Augmentats stabil hält (Osteokonduktivität).[4, 5] Dank seines Kollagengehalts fördert das Produkt darüber hinaus die Bildung eines Blutkoagels und die nachfolgende Einwanderung der für die Reparation und Regeneration benötigten Zellen.

Quelle: Tecnoss® Dental Media Library

Handhabung

mp3® wird in gebrauchsfertigen Spritzen geliefert und kann ohne Hydratations- und Manipulationsphase einfach appliziert werden.
Nach Adaptieren des Materials an die Defektkontur müssen lockere Reste entfernt werden, bevor das Weichgewebe mit einer Naht verschlossen wird.

Indikationen

Die wichtigste Indikation für mp3® ist die laterale Sinusbodenaugmentation,[1, 6] immer in Verbindung mit Evolution Membranen, die zur Abdeckung des Antrumfensters empfohlen werden: Das mp3® Granulat kann direkt aus der Spritze in das Knochenfenster appliziert werden und muss nicht vorher mit Kochsalzlösung vermischt werden. Der Gehalt an Kollagengel in mp3® sorgt für eine hervorragende Stabilität des Augmentats, während seine hydrophilen Eigenschaften eine rasche Blutresorption und damit die notwendige Einsprossung von Gefäßen sicherstellen. mp3®

*Dank patentiertem Herstellungsverfahren bleibt der natürliche Kollagenanteil des Knochens erhalten.

wurde in Verbindung mit den Evolution Membranen auch schon erfolgreich zur Erhaltung des Alveolarkamms eingesetzt:[3, 7, 8] Die Anwendung dieses Biomaterials verringert den bei einer Spontanheilung üblicherweise zu beobachtenden Breiten- und Höhenverlust des Alveolarkamms signifikant. Das Volumen des Alveolarknochens bleibt erhalten und ermöglicht eine regelgerechte Implantatinsertion im Rahmen des Zweiteingriffs. Eine weitere Indikation für mp3® ist die horizontale Augmentation zweiwandiger Defekte in Verbindung mit einem autogenen Knochenblock oder mit OsteoBiol®-Lamina[9, 10]: Die Zusammensetzung aus kortikospongiösem Gewebe ermöglicht eine allmähliche osteoklastische Resorption bei parallel stattfindender Knochenneubildung in vergleichbarer Geschwindigkeit[2]. Diese einzigartigen Eigenschaften ermöglichen einen sehr guten Volumenerhalt des Augmentats[11], gesundes neu gebildetes Knochengewebe und schließlich eine erfolgreiche Implantatversorgung.

Ursprungsgewebe
Heterologer, kortikospongiöser Knochenmix

Kollagen im Gewebe
Erhalten, mit zusätzlichen 10 % Kollagengel vermischt

Beschaffenheit
Vorhydriertes Granulat und Kollagengel

Zusammensetzung
90 % Mischgranulat, 10 % Kollagengel

Korngröße
600-1.000 µm

Heilungsdauer bis zum Zweiteingriff
Circa 5 Monate

Packungsform
Spritzen: 1 x 1,0 cc; 3 x 0,25 cc;
3 x 0,5 cc; 3 x 1,0 cc

Empfohlene Indikationen

Horizontale Augmentation
Fallberichte siehe S. 21, 23, 24, 25

Lateraler Sinuslift

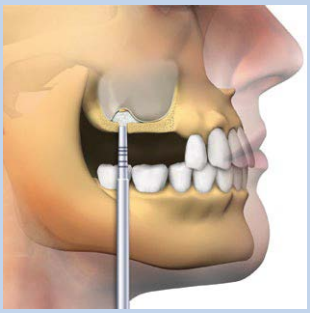

Interner Sinuslift

Alveolenregeneration

Weitere empfohlene Indikationen (ohne Abb):
- Parodontale Regeneration
  (Fallbericht siehe S. 26)
- Fenestrationen

Bestellnummern

6310110	mp3® (1 x 1,0 cc Spritze)
6310150	mp3® (3 x 0,25 cc Spritze)
6310100	mp3® (3 x 0,5 cc Spritze)
6310120	mp3® (3 x 1,0 cc Spritze)

OsteoBiol® Gen-Os®

REM-Aufnahme des OsteoBiol® Gen-Os®-Granulats. 50-fache Vergrößerung.
Autor: Prof. Ulf Nannmark, Universität Göteborg, Schweden.

OsteoBiol® Gen-Os®

Die Vorteile eines zweiphasigen* Biomaterials: Heterologer, kortikospongiöser Knochenmix mit erhaltenem Kollagenanteil

Eigenschaften

Als natürliche Nachbildung autogenen Knochens behält Gen-Os® dessen bekannte Struktur (Matrix und Porosität)[1] und dessen hoch osteokonduktive Eigenschaften[2, 3]. Nach ISO 10993 bei Eurofins Biolab durchgeführte Tests bestätigen die Biokompatibilität und Bioverfügbarkeit von Gen-Os®. Das Material wird allmählich resorbiert und unterstützt die Knochenneubildung, indem es Form und Volumen des Augmentats stabil hält (Osteokonduktivität).[4] Dank seines Kollagengehalts fördert das Produkt die Bildung eines Blutkoagels und die nachfolgende Einwanderung der für die Reparation und Regeneration benötigten Zellen und begünstigt somit die Restitutio ad integrum. Da Gen-Os® ausgesprochen hydrophil[5] ist, kann es auch als Trägersubstanz für bestimmte Medikamente und Wirkstoffe fungieren.[6] Darüber hinaus ist es hervorragend für die Mischung mit GFs geeignet.[7]

Handhabung

Gen-Os® muss stets hydriert und gründlich mit einigen Tropfen steriler Kochsalzlösung bzw. Patientenblut vermischt werden, um die Kollagenmatrix zu aktivieren und die Adhäsivität zu verbessern. Bei Bedarf lässt es sich auch mit einer gegebenenfalls bei dem Eingriff verwendeten medikamentösen Flüssigkeit mischen.

Indikationen

Die erfolgreiche Anwendung von Gen-Os® in Verbindung mit den Evolution Membranen zur Erhaltung des Alveolarkamms ist gut dokumentiert:[8] Durch den Einsatz dieses Biomaterials wird der bei Spontanheilung üblicherweise zu beobachtende Verlust in der Breite des Alveolarkamms signifikant verringert. Das Volumen des Alveolarknochens bleibt erhalten und ermöglicht eine regelgerechte Implantation im Rahmen des Zweiteingriffs.[9]

Weitere Indikationen für Gen-Os® sind die Sinusbodenaugmentation mit lateralem Zugang (lateraler oder direkter Sinuslift)[3] und die Regeneration von Dehiszenzen,[10] immer in Verbindung mit Evolution Membranen.

Des weiteren hat sich die Wirksamkeit von Gen-Os® für die regenerative Parodontalchirurgie bei tiefen intraossären Defekten bewährt[11]. Aufgrund sei-

Quelle: Tecnoss® Dental Media Library

*Dank patentiertem Herstellungsverfahren bleibt der natürliche Kollagenanteil des Knochens erhalten.

nes Kollagengehalts wird Gen-Os® nach dem Hydrieren sehr klebrig und hydrophil:[5] Deshalb verbindet es sich hervorragend mit Blut und bleibt nach dem Einbringen in den Lagerknochen sehr stabil. Die kortikospongiöse Zusammensetzung ermöglicht eine allmähliche osteoklastische Resorption bei parallel stattfindender Knochenneubildung in vergleichbarer Geschwindigkeit:[2] Diese einzigartigen Eigenschaften ermöglichen einen sehr guten Volumenerhalt des Augmentats, gesundes neu gebildetes Knochengewebe und schließlich eine erfolgreiche Implantatversorgung. Gen-Os® ist zudem in der Lage, die Vaskularisierung zu fördern: In-vitro-Tests[12] haben eine erhöhte Sekretion von VEGF durch parodontale Ligamentzellen (PDL) in Gegenwart von Gen-Os® sowie eine verstärkte Proliferation von Endothelzellen nachgewiesen.

Ursprungsgewebe
Heterologer, kortikospongiöser Knochenmix

Kollagen im Gewebe
Erhalten

Beschaffenheit
Leicht röntgendichtes Granulat

Zusammensetzung
100 % Mischgranulat

Korngröße
250-1.000 µm

Heilungsdauer bis zum Zweiteingriff
4-5 Monate je nach Beschaffenheit des Lagerknochens

Packungsform
Fläschchen:0,25 g; 0,5 g; 1,0 g; 2,0 g

Empfohlene Indikationen

Parodontale Regeneration

Alveolenregeneration

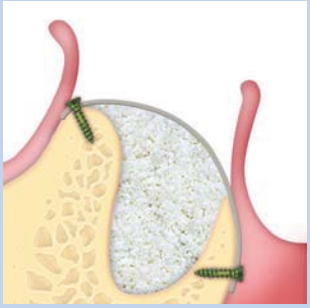

Für horizontale GBR-Technik

Mögliche Indikationen (ohne Abb.)

- Lateraler Sinuslift
- Sinusbodenaugmentation
- Horizontale Augmentation
- Fenestrationen

Bestellnummern

6310010	Gen-Os® Granulat (0,25 g)
6310020	Gen-Os® Granulat (0,5 g)
6310030	Gen-Os® Granulat (1,0 g)
6310040	Gen-Os® Granulat (2,0 g)

OsteoBiol® Putty

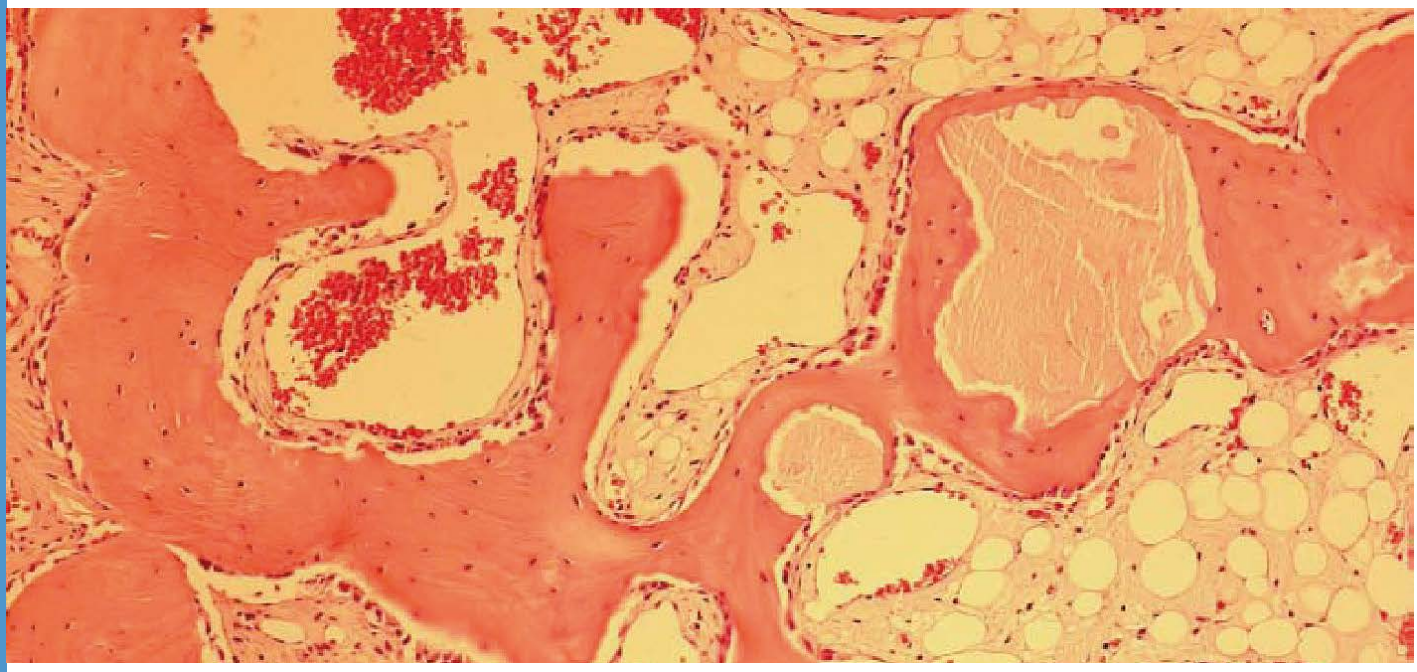

Teil einer Biopsie mit neu gebildetem Knochen nach der Behandlung mit OsteoBiol® Putty.
Autor: Prof. Ulf Nannmarkt, Universität Göteborg, Schweden

OsteoBiol® Putty

Die Vorteile eines zweiphasigen* Biomaterials: Hetreologer, kortikospongiöser Knochenmix – Premixed in der Spritze mit steriler Kochsalzlösung

Eigenschaften

Putty ist eine vorgemischte Knochenpaste mit einem Gehalt von mindestens 80 % mikronisiertem, heterologem Knochen (Korngröße maximal 300 µm). Sie wird mittels eines exklusiven Verfahrens hergestellt, das dem Produkt eine außerordentlich gute Formbarkeit und Modellierbarkeit verleiht, sodass es einfach in Alveolen und periimplantäre Defekte mit Wänden zu applizieren ist. Dank seines Kollagengehalts fördert das Produkt die Bildung eines Blutkoagels und die nachfolgende Einwanderung der für die Reparation und Regeneration benötigten Zellen und zeigt somit ein osteokonduktives Verhalten[1]. Voraussetzung für eine erfolgreiche Augmentation ist allerdings die vollständige Stabilität des Biomaterials: Deshalb darf Putty nur in Defektkavitäten verwendet werden, die so umwandet sind, dass das Material nicht ausfließen kann. Putty darf somit nicht zur Auffüllung zweiwandiger Defekte oder bei direkten Sinusbodenaugmentationen eingesetzt werden.

Handhabung

Das Produkt injizieren und ohne Druck an die Defektmorphologie adaptieren. Alle nicht stabil eingebrachten Rückstände müssen vor dem Vernähen der Weichgewebe entfernt werden. Zum Schutz des Augmentats wird bei periimplantären Defekten eine Evolution Membran empfohlen.

Quelle: Tecnoss® Dental Media Library

Indikationen

Das exklusive Produktionsverfahren von Tecnoss® gewährleistet eine hervorragende Formbarkeit und Modellierbarkeit. Darüber hinaus ist Putty durch die Bereitstellung in der Applikationsspritze sehr praktisch zu handhaben, sodass es sich optimal für Extraktionsalveolen, vollständig umwandete periimplantäre Defekte[2] und andere umschlossene Defekte eignet. Dank der Kollagenkomponente fördert Putty die Bildung eines Blutkoagels und die nachfolgende Einwanderung der für die Reparation und Regeneration benötigten Zellen. Darüber hinaus wird beim Tecnoss®-Produktionsverfahren eine Keramisierung des Granulats vermieden, wodurch die allmähliche Resorption des Biomaterials bei gleichzeitig hoher Knochenneubildungsrate ermöglicht wird.[3] Die „weiche“ Konsistenz von Putty fördert die komplikationsfreie Weichgewebe-

*Dank patentiertem Herstellungsverfahren bleibt der natürliche Kollagenanteil des Knochens erhalten.

OsteoBiol® Putty

heilung. Dank dieser einzigartigen Eigenschaften ist Putty insbesondere zur Regeneration periimplantärer Defekte indiziert: Nach der Sofortimplantation in die frische Extraktionsalveole lässt sich Putty zwischen Alveolenwand und Implantat einspritzen, so dass das gesamte Defektvolumen perfekt ausgefüllt wird.[4] Die Vielseitigkeit des Produkts macht Putty zu einer optimalen Lösung, wenn Knochengewebe aufgrund einer Periimplantitis verloren gegangen ist, solange noch Wände zur Defektbegrenzung vorhanden sind. Die wichtigste Voraussetzung für eine erfolgreiche Regeneration ist eine gute Primärstabilität des Biomaterials. Deshalb darf Putty nur in Defekte eingebracht werden, deren Umwandung dies gewährleistet: z.B. Extraktionsalveolen oder zur Defektfüllung innerhalb des Alveolarkamms bei Augmentationen mit der Bone-Splitting-Technik.

Ursprungsgewebe
Heterologer, kortikospongiöser Knochenmix

Kollagen im Gewebe
Erhalten, mit zusätzlichen 20 % Kollagengel vermischt

Beschaffenheit
Plastische Konsistenz durch hohen Anteil (80 %) von
mikronisiertem Knochenmix im Kollagengel

Zusammensetzung
80 % Mischgranulat, 20 % Kollagengel

Korngröße
Max. 300 µm

Heilungsdauer bis zum Zweiteingriff
Circa 4 Monate

Packungsform
Spritzen: 3 x 0,25 cc; 3 x 0,5 cc

Mögliche Indikation

Parodontale Regeneration

Bestellnummern

6310580	Putty (3 x 0,25 cc Spritze)
6310570	Putty (3 x 0,5 cc Spritze)

OsteoBiol® Apatos Mix

Quelle: Tecnoss® Dental Media Library

OsteoBiol® Apatos Mix

Heterologer Knochenmix aus kortikospongiösem Knochen

Eigenschaften

Apatos ist ein biokompatibles,[1, 2] osteokonduktives[2] Biomaterial heterologen Ursprungs mit Eigenschaften, die denen von mineralisiertem humanem Knochen ähneln.[5] Daher lässt es sich als Alternative zu autogenem Knochen verwenden. Seine natürliche, mikroporöse Konsistenz fördert die Bildung von neuem Knochengewebe im Bereich des Knochendefekts[6] und beschleunigt so den Regenerationsprozess. Das nanokristalline Hydroxylapatit Apatos ist als Mischgranulat erhältlich.

Handhabung

Apatos muss stets hydriert und gründlich mit einigen Tropfen steriler Kochsalzlösung bzw. Patientenblut vermischt werden, bei Bedarf lässt es sich auch mit einer gegebenenfalls bei dem Eingriff verwendeten medikamentösen Flüssigkeit mischen. Die so erhaltene Mischung sollte mit einem sterilen Spatel oder einer Applikationsspritze für Biomaterialien eingebracht werden.

Indikationen

Apatos ist ein universeller Füllstoff für die Behandlung periimplantärer Defekte und zweiwandiger Defekte.[7, 8] Aufgrund seiner Korngröße kann Apatos nicht in schmale Defekte eingebracht werden, es passt aber gut in große Extraktionsalveolen, wie z. B. nach einer Molarenextraktion[9]. Beide Arten der Sinusbodenaugmentation (mit krestalem oder lateralem Zugang)[2, 10] können mit Apatos als Knochenersatzmaterial durchgeführt werden, genauso wie die horizontale Kieferkammaugmentation. Apatos Mix zeichnet sich durch eine sehr lange Resorptionsdauer aus[11], wodurch ein optimaler Volumenerhalt des Augmentats gewährleistet ist. Bei Bedarf können Apatos-Augmentate mit einer OsteoBiol® Evolution Membran[12] geschützt oder mit Cortical Lamina stabilisiert werden.

Quelle: Tecnoss® Dental Media Library

OsteoBiol® Apatos Mix

Empfohlene Indikationen

Sinuslift mit lateralem Zugang

Schalentechnik für vertikale/ horizontale Knochendefekte

Mögliche Indikationen

Alveolenregeneration

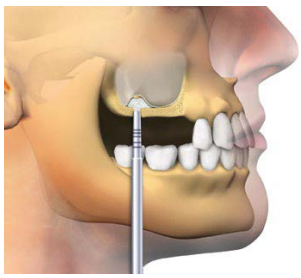

Interne Sinusbodenaugmentation

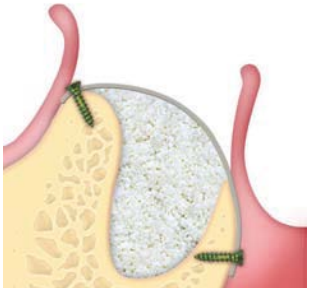

Für horizontale GBR-Technik

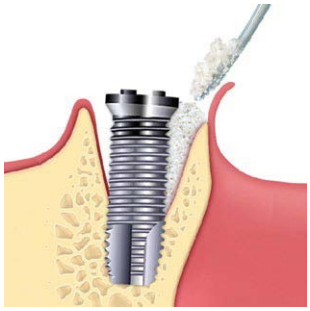

Fenestrationen

Ursprungsgewebe
Apatos Mix: heterologer, kortikospongiöser Knochenmix

Kollagen im Gewebe
Abgebaut

Beschaffenheit
Röntgenopakes Granulat aus Hydroxylapatitkristallen

Zusammensetzung
Apatos Mix: 100 % kortikospongiöses Mischgranulat

Korngröße
600-1.000 µm

Heilungsdauer bis zum Zweiteingriff
Circa 5 Monate

Packungsform
Mix | Fläschchen: 0,5 g; 1,0 g; 2,0 g

Bestellnummern

6310200	Apatos Mix (0,5 g)
6310210	Apatos Mix (1,0 g)
6310220	Apatos Mix (2,0 g)

OsteoBiol® Evolution



REM-Aufnahme einer OsteoBiol® Evolution Standardmembran.
Quelle: Politecnico di Torino, Italien

OsteoBiol® Evolution

Heterologes mesenchymales Gewebe

Eigenschaften

Die aus heterologem mesenchymalem Gewebe gewonnene Membran Evolution wird allmählich resorbiert[1]. Ihre Struktur besteht aus dichten, sehr gleichmäßigen und außerordentlich widerstandsfähigen Kollagenfasern, die

- maximale Adaptationsfähigkeit an Knochen und Weichgewebe
- einfache und sichere Nahtfixierung an das umgebende Gewebe
- eine optimale Verbindung der Membran mit dem Knochen bzw. Periost
- Stabilität und langfristigen Schutz des darunterliegenden Augmentats sowie
- Gerinnungsstabilisierung und -isolierung[2] gewährleisten.

Handhabung

Die Membran kann mit einer sterilen Schere auf die gewünschte Größe zugeschnitten werden. Außer bei bereits blutendem Lagergewebe ist sie mit lauwarmer physiologischer Kochsalzlösung zu rehydrieren. Sobald sie die gewünschte Plastizität aufweist, muss sie eingesetzt und adaptiert werden. Anmerkung: Bei unbeabsichtigtem Freiliegen schützt die dichte Kollagenstruktur der Evolution das Augmentat vor Infektion. Auch die Membran selbst kann nicht infiziert werden, so dass eine sekundäre Wundheilung möglich ist [3, 4, 5].

Indikationen

Evolution wird aus heterologem mesenchymalem Gewebe gewonnen und ist vollständig resorbierbar. Experimentelle Studien belegen histologisch die mit mindestens acht Wochen nachhaltige Barrierewirkung dieser Membran[1], die das Augmentat in dieser Zeit nach außen schützt. Diese Eigenschaft ist bei der lappenfreien regenerativen Behandlung[3] großer Alveolen im Seitenzahnbereich besonders wichtig[5], wobei in dieser Region die Standarddicke empfohlen wird. Bei der lateralen Sinusbodenaugmentation sind Evolution Membranen zur Abdeckung des Antrumfensters (Standard)[6, 7] und zum Schutz der Schneiderschen Membran vor Perforationen aufgrund des Drucks durch das Augmentat indiziert (Fine oder OsteoBiol® Special)[8]. Die Evolution Membran ist auch ideal zum Schutz periimplantärer Regenerate[9] und in der regenerativen Parodontaltherapie[10]

Quelle: Tecnoss® Dental Media Library

geeignet. Darüber hinaus wurde Evolution in der feinen Stärke erfolgreich zum Schutz von vertikalen Augmentationen mit Sp-Block als Inlay-Osteoplastik eingesetzt[11].

Empfohlene Indikationen

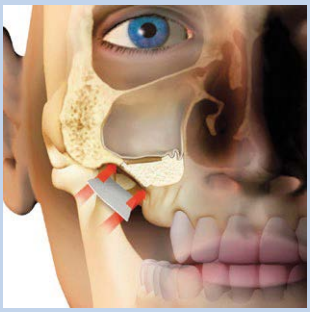

Lateraler Sinuslift (Abdeckung gerissener Schneiderscher Membran)

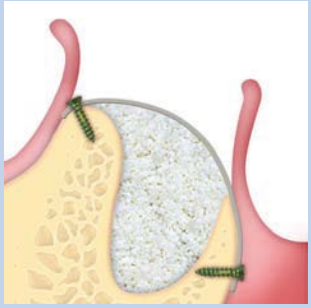

Für kleine Fälle mit horizontaler GBR-Technik
Fallberichte siehe S. 21, 25

Parodontale Regeneration

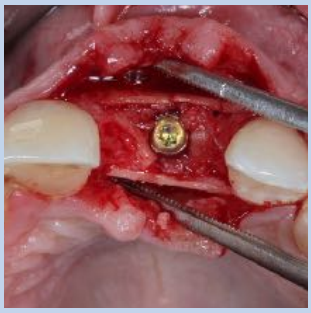

Schalentechnik
Fallbericht siehe S. 27

Ursprungsgewebe
Heterologes mesenchymales Gewebe

Kollagen im Gewebe
Erhalten

Beschaffenheit
Getrocknete Membran mit einer glatten und einer mikrorauen Seite

Dicke
Fine: 0,3 mm (±0,1 mm)
Standard: 0,5 mm (±0,1 mm)

Geschätzte Resorptionszeit
Fine: circa 3 Monate
Standard: circa 4 Monate

Packungsform
20x20 mm, 30x30 mm, 25x35 mm (oval)

Bestellnummern

6311170	Evolution Membran Standard Porcine 20 x 20 x 0,4-0,6 mm, dehydriert
6311270	Evolution Membran Standard Porcine 30 x 30 x 0,4-0,6 mm, dehydriert
6311231	Evolution Membran X-Fine 30 x 30 x 0,2 mm (3)
6311120	Evolution Fine Equine 20 x 20 x ca. 0,4 mm, dehydriert
6311220	Evolution Fine Equine 30 x 30 x ca. 0,4 mm, dehydriert
6311110	Evolution Membran Standard Equine 20 x 20 x 0,4-0,6 mm, dehydriert
6311320	Evolution Membran Fine Oval Equine 25 x 35 x 0,2-0,3 mm, dehydriert

OsteoBiol® Derma

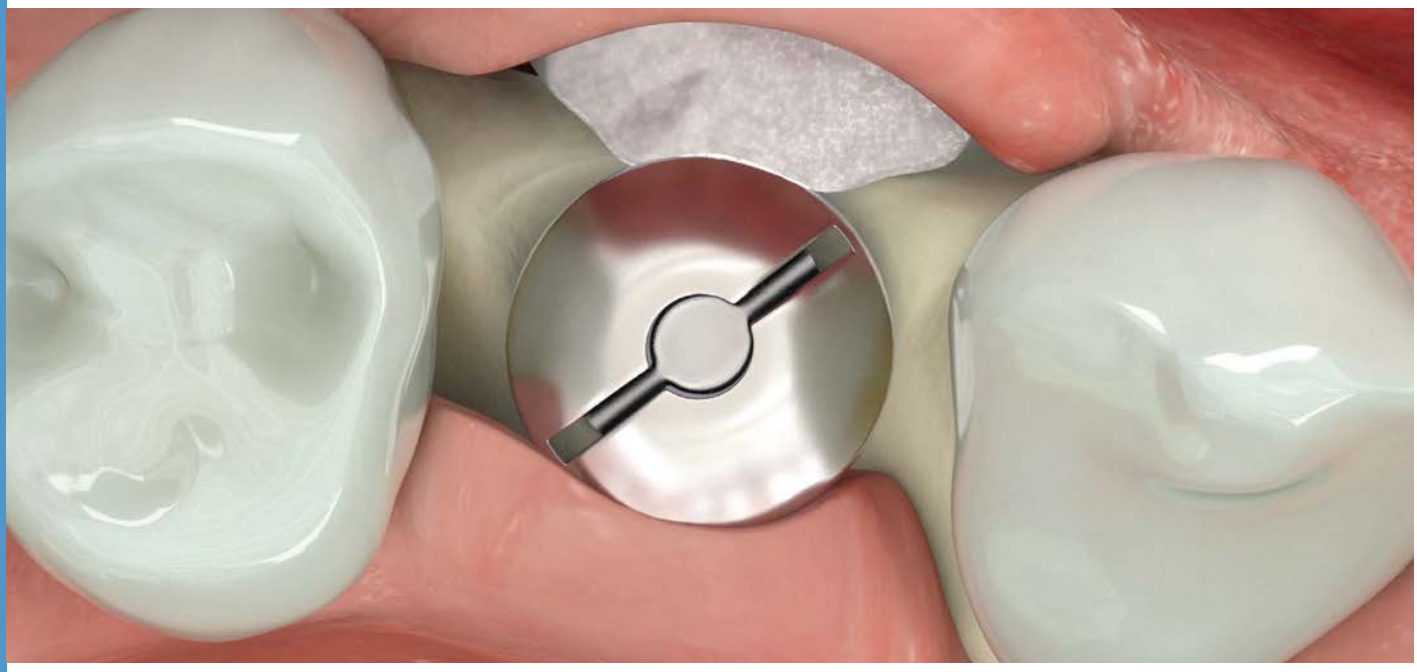

Quelle: Tecnoss® Dental Media Library

OsteoBiol® Derma

Xenogene Membran zur Weichgewebsaugmentation

Eigenschaften

Die mit Hilfe eines exklusiven Tecnoss® Herstellungsprozesses, der die natürlichen Kollagenfasern bewahrt[1], aus porciner Dermis gewonnenen Derma Membranen integrieren sich allmählich in die autogenen Weichgewebe[2]. Ihre hohe Festigkeit und Widerstandsfähigkeit erlauben eine perfekte Stabilisierung und nachhaltigen Schutz des darunterliegenden Augmentats[3] bei ausgedehnten Regenerationsbehandlungen und verhindern in Verbindung mit ihrer effektiven Barrierefunktion das Einwachsen von Epithel.

Handhabung

Derma Membranen lassen sich mit der Schere auf die gewünschte Größe zuschneiden. Anschließend müssen sie für 5 Minuten in steriler, lauwarmer physiologischer Kochsalzlösung rehydriert werden. Sobald die Membran die gewünschte Plastizität aufweist, muss sie eingesetzt und adaptiert werden. Es ist ratsam, die Membran durch Präparation einer Tasche zu stabilisieren.

Indikationen

Die Kollagenmembran Derma ist eine resorbierbare Membran zum Schutz und zur Stabilisierung von Knochenaugmentationsmaterialien. Nur in dieser speziellen Indikation kann sie aufgrund ihrer perfekten Gewebeintegration auch unter offenen Einheilbedingungen verwendet werden[3]. Wenn am Zahn oder Implantat noch ein Streifen keratinisiertes Gewebe verblieben ist, kann Derma auch als Alternative zu einem Bindegewebstransplantat[2] verwendet werden, um die Qualität des keratinisierten Gewebes zu verbessern[4]. Zudem kann Derma auch für die horizontale Augmentation von Weichgewebe um Implantate herum eingesetzt werden[5, 8] (geschlossene Einheilung). Bei leichten Gingivarezessionen[6, 7] lässt sich mit Derma die mit der Entnahme eines Bindegewebstransplantats verbundene Morbidität vermeiden. Es wird empfohlen, die Membran komplett durch den koronalen Verschiebelappen gedeckt zu halten und ein Freiliegen der Membran zu vermeiden. Eine entsprechend mit abgerundeten Ecken geformte Derma Membran ist auch für die Tunneltechnik geeignet[6].

Quelle: Tecnoss® Dental Media Library

OsteoBiol® Derma

Empfohlene Indikation

Weichgewebsaugmentation (Verdickung mit geschlossener Einheilung)

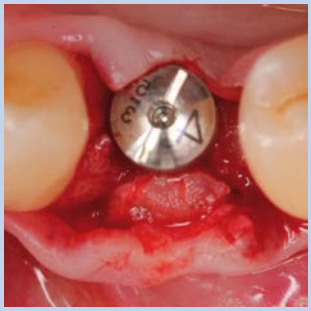

Fallbericht siehe S. 28



Ursprungsgewebe
Porcine Dermis

Kollagen im Gewebe
Erhalten

Beschaffenheit
Getrocknete Membran

Zusammensetzung
100 % Dermis

Dicke
Fine: 0,9 mm (±0,1 mm)
Standard: 2,0 mm (±0,2 mm)

Geschätzte Resorptionszeit
Fine: ca. 3 Monate
Standard: ca. 4 Monate

Packungsformen
Fine: 25x25 mm
Standard: 7x5 mm, 15x5 mm, 30x30 mm

Bestellnummern

6311700	Derma Membran Standard 30 x 30 x 2 mm
6311710	Derma Membran Fine 25 x 25 x 0,8-1 mm, dehydriert
6311740	Derma Membran für singuläre Defekte 7 x 5 x 2 mm, dehydriert
6311750	Derma Membran für multiple Defekte 15 x 5 x 2 mm, dehydriert
6311760	Derma Punch Membran oval 12 x 8 x 2 mm

OsteoBiol® Lamina

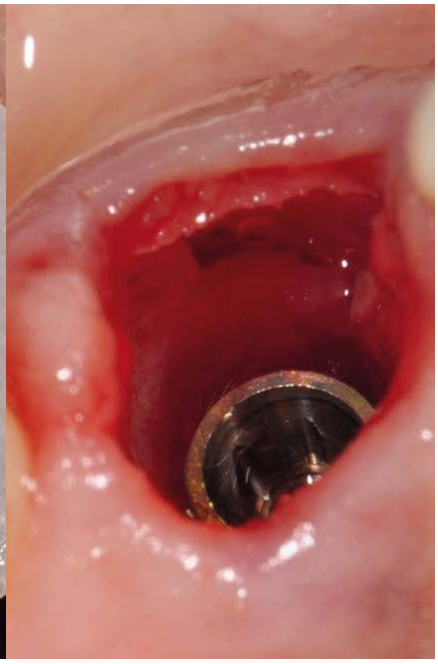

Klinisches Foto von Dr. Paul Schuh und Prof. Dr. Hannes Wachtel.
Vollständiger Fallbericht auf S. 22

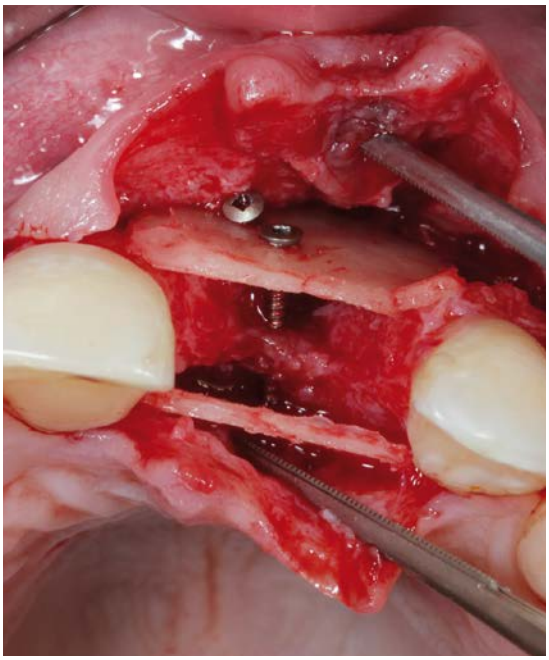

Klinisches Foto von PD Dr. Arndt Happe.
Vollständiger Fallbericht auf S. 27

OsteoBiol® Lamina

Einzigartige kortikale Knochenmatrix

Eigenschaften

OsteoBiol® Lamina-Barriers werden aus kortikalem Knochen heterologen Ursprungs mit einem exklusiven Tecnoss® Verfahren hergestellt, der die Keramisierung der Hydroxylapatitkristalle verhindert und somit die physiologische Resorption beschleunigt.

Lamina soft

Nach einem oberflächlichen Dekalzifizierungsprozess erhält die *Lamina soft* ihre elastische Konsistenz, wobei aber die charakteristische Festigkeit des ursprünglichen kortikalen Knochens erhalten bleibt. Die Ränder der *Lamina soft* sind weich, um im umgebenden Gewebe kein Mikrotrauma zu verursachen.

Lamina hart

Die *Lamina hart* durchläuft einen Prozess der oberflächlichen Halb-Dekalzifizierung (50 % im Vergleich zu *Lamina soft*), wodurch sich ihre Konsistenz erhöht, die für kortikales Knochengewebe typisch ist[1, 2].

Handhabung

Lamina soft

Die OsteoBiol® *Lamina soft* kann mit einer sterilen Schere auf die gewünschte Größe zugeschnitten werden. Anschließend muss sie für 5–10 Minuten in steriler physiologischer Kochsalzlösung rehydriert werden. Sobald sie die gewünschte Plastizität aufweist, muss sie eingesetzt und adaptiert werden. Sie sollte immer entweder mit Titan-Mikroschrauben fixiert oder mit feinem, atraumatischem Nahtmaterial und einer dreikantigen Nadel direkt mit dem umgebenden Gewebe vernäht werden.

Bei Freiliegen der Lamina sollte sie nur bei eindeutiger Infektion der Oberfläche entfernt werden, da sie aufgrund ihrer Konsistenz eine vollständige sekundäre Wundheilung erlaubt.

Quelle: Tecnoss® Dental Media Library

Indikationen

Lamina soft

Die OsteoBiol® *Lamina soft* wird nach dem Hydrieren flexibel, so dass sie sich formen[3] und an die Defektmorphologie adaptieren lässt. Sobald sie mit Osteosyntheseschrauben fixiert ist, entsteht eine halbstarre Abdeckung des

darunterliegenden Augmentats[4-6]. Diese Eigenschaft ist besonders nützlich, wenn es notwendig ist, das Transplantatvolumen in ästhetischen Bereichen zu erhalten, sowie bei der horizontalen Augmentation[6-8] von zweiwandigen Defekten und bei Sinusliftverfahren mit seitlichem Zugang[5, 9, 10].
Lamina kann auch verwendet werden, wenn das Risiko eines Freiliegens der Lamelle besteht.

Empfohlene Indikationen

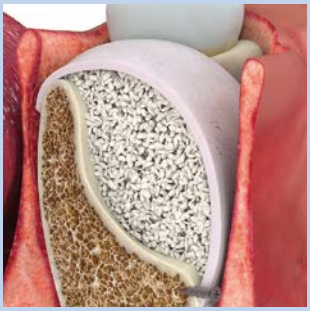

Horizontale Augmentation (Lamina soft)
Fallberichte siehe S. 21, 22, 23, 25

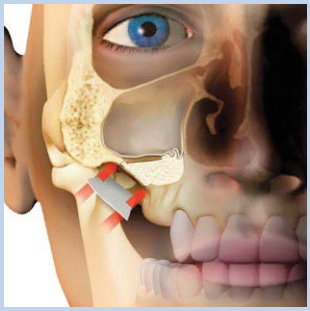

Lateraler Sinuslift: Rekonstruktion der kortikalen Wand mit der Lamina soft

Ursprungsgewebe
Kortikales Knochengewebe

Kollagen im Gewebe
Erhalten

Beschaffenheit
Lamina soft: Halbstarre, getrocknete Knochenlamelle, nach Hydrierung flexibel
Lamina hart: Starre, getrocknete Knochenlamelle, nach Hydrierung flexibel

Zusammensetzung
100 % Kortikalis

Dicke
Lamina soft 0,5 mm (±0,1 mm)
Curved Lamina 1,0 mm (±0,1 mm)
Lamina hart 0,7 mm; 1,0 mm (±0,1 mm)

Geschätzte Heilungsdauer bis zum Zweiteingriff
0,5 mm: ca. 5 Monate
0,7 mm: ca. 7 Monate
1,0 mm: ca. 6 Monate

Packungsform
Fine: 25x25 mm; 25x35 mm (oval)
Medium, Curved: 35x35 mm
Hart: 35x35; 35x15

Lamina hart

Die *Lamina hart* wurde für die Rekonstruktion des Orbitabodens und der Orbitawand entwickelt [12].
Die neue 0,7 mm dicke *Lamina hart* stellt eine praktikable Alternative zu autogenen kortikalen Knochenplatten bei der Rekonstruktion von dreidimensionalen krestalen Defekten mit der Schalentechnik dar.

Empfohlene Indikationen

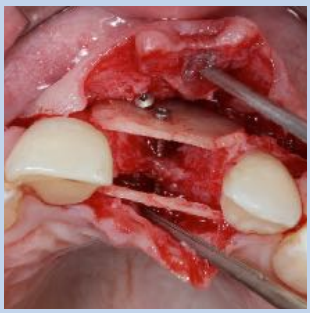

Horizontale/vertikale Augmentation – Khoury-Technik (Lamina hart)
Fallbericht siehe S. 27

Bestellnummern

6311020	Soft Cortical Lamina Fine 25 x 25 x 0,5 mm, dehydriert
6311040	Soft Cortical Lamina Fine Oval 25 x 35 x 0,5 mm, dehydriert
6311050	Curved Lamina soft 35 x 35 x (1,0) mm
6311055	Cortical Lamina hart 35 x 35 x 1,0 mm für Schalentechnik, dehydriert
6311096	Cortical Lamina hart 35 x 15 x 0,6-0,8 mm für Schalentechnik, porcin

Beispielhafte Darstellung des in Form gebrachten OsteoBiol® GTO® kurz vor der Augmentation in den Knochendefekt. Mit freundlicher Genehmigung von Dr. Patrick Palacci, Marseille, Frankreich.

Sinusbodenelevation im Seitenzahnbereich des Oberkiefers

Dr. Patrick Palacci

Angaben zum Patienten

Geschlecht: weiblich
Alter: 70 Jahre

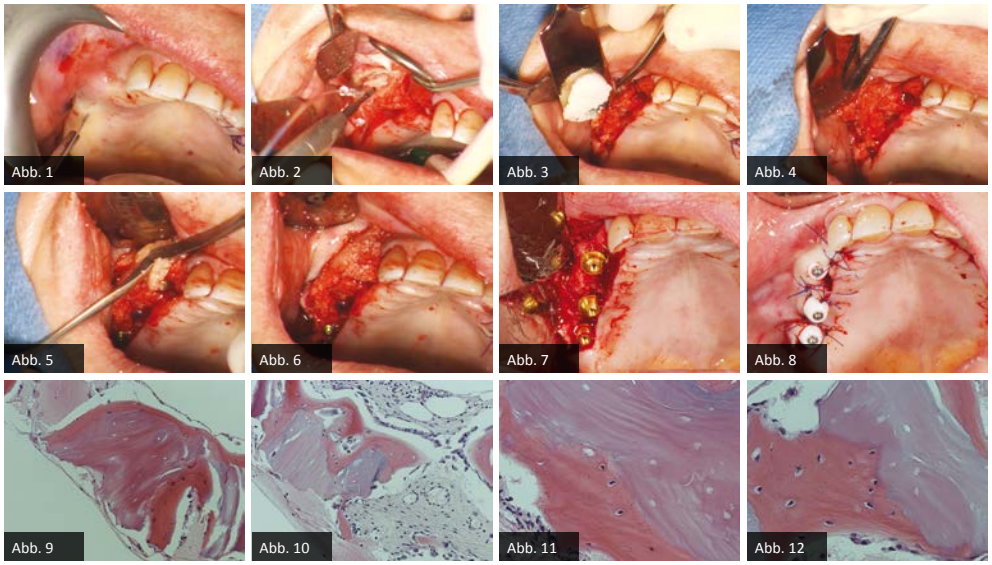

Abb. 1:
Die Versorgung dieses hochatrophen Oberkiefers erfordert einen Sinuslift.

Abb. 2:
Osteotomie und Elevation der Schneiderschen Membran.

Abb. 3:
Augmentation des Sinusbodens mit OsteoBiol® GTO®.

Abb. 4:
Der Augmentationsbereich ist bereit für die Sofortimplantation.

Abb. 5:
Das OsteoBiol® GTO® im Sinus und rund um die Implantate wird kompaktiert.

Abb. 6:
Der augmentierte Sinus.

Abb. 7:
Einsetzen der Gingivaformer nach 4 Monaten.

Abb. 8:
Wundverschluss, Okklusalansicht.

Abb. 9-10:
Biopsate aus der Maxilla, Entnahme nach 4 Monaten.

Abb. 11-12:
Histologie bei stärkerer Vergrößerung: In den Resorptionslakunen sind Osteozyten erkennbar.

Fallbericht freundlicherweise zur Verfügung gestellt von Dr. Patrick Palacci Brånemark Osseointegration Center Marseille, Frankreich

Histologie von Prof. Ulf Nannmark Universität Göteborg, Schweden

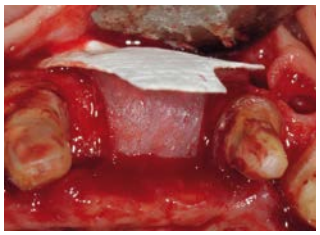

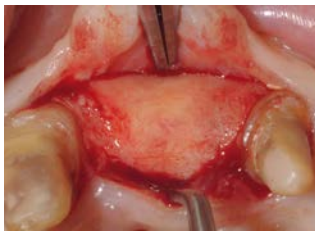

Rekonstruktion eines kombinierten vertikalen und horizontalen Knochendefektes vor Implantation im ästhetisch kompromittierten Gebiss mittels Bone-Lamina-Technik

Dr. Christopher Köttgen

Dieser Fall zeigt, wie Knochendefekte präimplantologisch in vertikaler und horizontaler Dimension einfach und vorhersagbar rekonstruiert werden können. Die vorhandenen Kronen 13-11 und 22-23 verletzen die biologische Breite, weshalb eine chirurgische Kronenverlängerung notwendig wird, um ein perfektes ästhetisches Ergebnis zu erzielen.

Das Ziel der hier dargestellten Therapie ist die Rekonstruktion mittels Einzelzahnversorgungen in einem biologisch gesunden und stabilen parodontalen Umfeld. Die Grundvoraussetzungen für ein vorhersagbares implantologisches Langzeitergebnis sind eine ausreichend dimensionierte periimplantäre Knochensituation, eine qualitativ und quantitativ perfekte Weichgewebsmanschette und eine hygienefähige Prothetik.

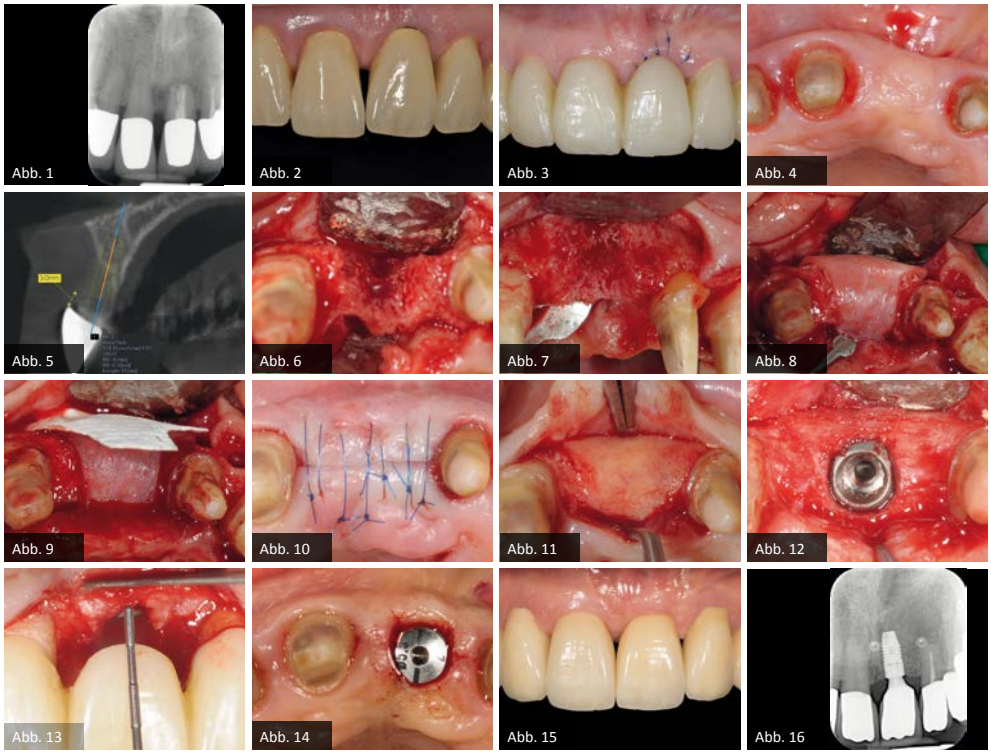

Abb. 1:
Die Röntgenaufnahme zeigt, dass Zahn 21 nicht zu erhalten ist.

Abb. 2:
Klinische Ausgangssituation.

Abb. 3:
LZ-PV nach Entfernung von Zahn 21 mit Socket Seal und Weichgewebeaufbau (Punch).

Abb. 4:
12 Wochen nach Extraktion, gut verheilte Weichgewebesituation.

Abb. 5:
DVT, Knochendefizit in horizontaler und auch vertikaler Dimension.

Abb. 6/7:
Dargestellter Defekt.

Abb. 8/9:
Aufbau mit OsteoBiol® mp3®, Bone Lamina Soft und Evolution.

Abb. 10:
Wundverschluss.

Abb. 11:
Zustand 5 Monate nach Augmentation, Lamina noch vollständig erhalten.

Abb. 12:
Implantation: Gutes Knochenvolumen in horizontaler und vertikaler Dimension.

Abb. 13:
Implantation in optimaler prothetischer Ausrichtung möglich, da ausreichendes knöchernes Angebot in vertikaler und horizontaler Dimension.

Abb. 14:
Freilegung mittels modifiziertem Rolllappen.

Abb. 15:
Abschlussfoto.

Abb. 16:
Röntgenkontrolle 2 Jahre nach Implantation.

Abb. 1:
Die klinische Ausgangssituation lässt den Defekt aufgrund der Entzündung nur erahnen.

Abb. 2:
Die Resorption des Knochens durch die endodontische apikale Läsion und die Entzündung führten zum kompletten Verlust der bukkalen Lamelle.

Abb. 3:
Implantatinsertion.

Abb. 4:
Es wurde ein Mukoperiostlappen mit dem Tunnelinstrument präpariert...

Abb. 5:
... um die porcine, kortikale Knochenmatrix (OsteoBiol® Soft Cortical Lamina) einbringen zu können.

Abb. 6:
Da das Implantat sehr primärstabil eingebracht werden konnte, wurde direkt nach der Operation ein Abformpfosten gesetzt und mit einem Index versehen.

Abb. 7:
Definitives Abutment.

Abb. 8:
Definitive Versorgung: Trotz des großen Defekts ließ sich ein sehr gutes Ergebnis erzielen.

Bone-Lamina-Technik: Knochenregeneration statt Ersatz

Dr. Paul Leonhard Schuh, Prof. Dr. Hannes Wachtel

Der 38 Jahre alte Patient stellte sich in der Praxis mit Schmerzen in der Oberkieferfront vor. Die klinische Ausgangssituation lässt den Defekt aufgrund der Entzündung nur erahnen (Abb. 1). Die Resorption des Knochens durch die endodontische apikale Läsion führte zum kompletten Verlust der bukkalen Lamelle am Zahn 11 (Abb. 2).

Nach schonender Extraktion ließ sich das Implantat in der idealen Position primärstabil inserieren. Zur Regeneration der knöchernen Lamelle wurde die Bone-Lamina-Technik verwendet: Es wurde ein Mukoperiostlappen präpariert, um die porcine kortikale Knochenmatrix (OsteoBiol® Soft Cortical Lamina) einbringen zu können. Die Distanz zwischen dem palatinal inserierten Implantat und der bukkal eingebrachten Bone-Lamina wurde mit resorbierbarem knochenregenerativem Material, der deproteinierten Knochenmatrix OsteoBiol® mp3®, aufgefüllt.

Da das Implantat primärstabil eingebracht werden konnte, wurde direkt nach der Operation eine Übertragung der Implantatposition für den Zahntechniker angefertigt. Somit konnte dieser am selben Tag das definitive Abutment mit dem idealen Emergenzprofil und eine provisorische Krone anfertigen. Der Patient ging mit einer festen Versorgung auf dem Implantat nach Hause.

Nach einer Einheilphase von drei Monaten wurde das Gewebe – zur Stabilität der periimplantären Weichgewebsarchitektur – mit einem subepithelialen Bindegewebstransplantat aus der Tuberregion verdickt. Die definitive Versorgung erfolgte nach einer Heilungsphase von drei Monaten. Im finalen Bild lässt sich gut erkennen, dass das Volumen erhalten werden konnte.

Abb. 1

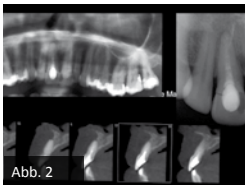
Abb. 2

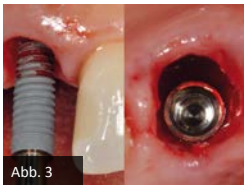
Abb. 3

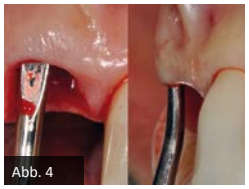
Abb. 4

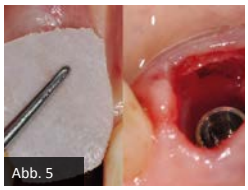
Abb. 5

Abb. 6

Abb. 7

Abb. 8

Rekonstruktion eines horizontalen Alveolarkammdefektes mit Hilfe der Bone-Lamina-Technik

PD Dr. Arndt Happe

Im ästhetisch sensiblen Frontzahnbereich soll regio 22 ein Einzelzahnimplantat eingesetzt werden. Es imponiert ein moderater bis ausgeprägter horizontaler Alveolarkammdefekt. Es wurde ein zweizeitiges Vorgehen gewählt. Analog zur GBR-Technik wird eine teilentmineralisierte xenogene (porcine) Kortikalislamelle (OsteoBiol® Soft Lamina) verwendet, um Raum für die Regeneration zu schaffen. Das fehlende Gewebe wird mit OsteoBiol® mp3® augmentiert. Das gesamte Augmentat (Soft Lamina und mp3®) wird zur besseren Gewebeintegration mit einer Kollagenmembran abgedeckt. Nach suffizientem Weichteilverschluss wird nach einer Einheilzeit von 6 Monaten die Implantation durchgeführt. Zu diesem Zeitpunkt kann klinisch und röntgenologisch ein deutlicher Zugewinn von Volumen verzeichnet werden, so dass ein Implantat vom Durchmesser 3,8 mm in der korrekten dreidimensionalen Position eingesetzt werden kann. Mit den beschriebenen augmentativen Maßnahmen konnte ein ästhetisch ansprechendes Gesamtergebnis realisiert werden.

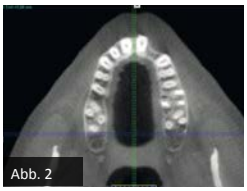

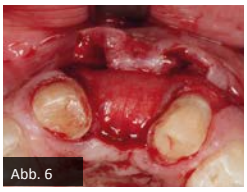

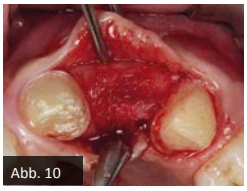

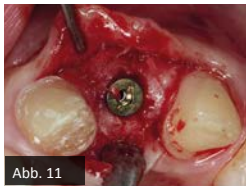

Abb. 1:
Horizontaler Alveolarkammdefekt, Einzelzahnimplantat soll eingesetzt werden.

Abb. 2:
Der Defekt im DVT, die Restknochenbreite beträgt 5,6 mm.

Abb. 3:
Nach Bildung eines Mukoperiostlappens wird mit der Bone Lamina die bukkale Lamelle rekonstruiert. Die Lamina wird mit Titanpins befestigt.

Abb. 4:
Der Defekt wird mit mp3® augmentiert.

Abb. 5:
Lamina so ausgeschnitten, dass das mp3® krestal abgedeckt werden kann. Auch hier wird ein Titanpin angewandt.

Abb. 6:
Das Augmentat wird mit einer Kollagenmembran abgedeckt.

Abb. 7:
Der Weichgewebsverschluss muss spannungsfrei erfolgen. Einsatz von mikrochirurgischen Techniken.

Abb. 8:
6 Monate nach der Augmentation.

Abb. 9:
Regenerierter Bereich im DVT. Die Knochenbreite beträgt jetzt 10,3 mm. Man kann deutlich die Spongia von der Kortikalis unterscheiden.

Abb. 10:
Regenerierter Bereich nach Lappenbildung. Gewebe gut durchblutet, Reste der Lamina sichtbar.

Abb. 11:
Ein Implantat mit 3,8 mm (Ø) konnte in seiner korrekten dreidimensionalen Position eingebracht werden.

Abb. 12:
Regenerierter Alveolarkamm vor der prothetischen Versorgung.

Abb. 13:
6 Monate nach vollkeramischer Versorgung.

Abb. 14:
6 Mon. nach prothetischer Versorgung.

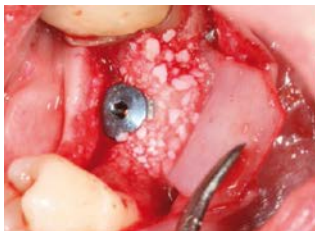

Abb. 1 und 2:
Ausgangssituation (DVT-Bilder): Fehlender Molar mit Atrophie der bukkalen Knochenwand

Abb. 3:
Horizontaler Schnitt durch die entsprechende Knochenregion und gemessene Knochenbreiten

Abb. 4:
Geplante Implantatgröße mit Knochenbreiten im zervikalen Anteil des Kieferkammes.

Abb. 5:
Nach Implantation: Positionierung und Fixierung der Bone Lamina.

Abb. 6:
Füllung mit mp3® Knochengranulat.

Abb. 7:
Positionierung der Bone Lamina auf den lingualen Anteil des Kieferkammes.

Abb. 8:
Situation vor dem Freilegen des Implantates.

Abb. 9:
Augmentation nach fünf Monaten (klinisch).

Abb. 10:
Augmentation nach fünf Monaten (röntgenologisch).

Abb. 11:
Endergebnis: Die implantatgetragene Versorgung.

Simultane Implantation und Augmentation (mit Bone Lamina und mp3®) Regio 36

PD Dr. Michael Weinländer

Bei diesem Fall handelt es sich um ein Standardproblem aus dem Patientenklientel von PD Dr. Michael Weinländer. Auf den DVT-Bildern ist ein fehlender Molar mit einer Atrophie der bukkalen Knochenwand zu sehen, was sowohl in der volumetrischen Darstellung (Abb. 1) als auch der Oberflächendarstellung (Abb. 2) gut zu erkennen ist.

Einen horizontalen Schnitt durch die entsprechende Knochenregion mit den gemessenen Knochenbreiten zeigt Abb. 3, während Abb. 4 die geplante Implantatgröße mit den Knochenbreiten im zervikalen Anteil des Kieferkammes abbildet.

Nach Implantation wurde die zugeschnittene Bone Lamina positioniert und mit Pins fixiert, die Situation danach ist in Abb. 5 zu sehen. Mit dem Instrument wird demonstriert, dass eine „Tasche“ geschaffen wurde, die in Abb. 6 mit mp3® Knochengranulat aufgefüllt wird. Abb. 7 stellt dar, wie die Bone Lamina über den Kopf des Implantates auf den lingualen Anteil des Kieferkammes positioniert wird.

Abb. 8 zeigt die Situation vor dem Freilegen des Implantates und Abb. 9 die erfolgreiche Augmentation fünf Monate post operativ. Zu erkennen sind zwei Pins, deren Position sich im Niveau der Augmentation befinden und damit verdeutlichen, dass es zu keiner Resorption des ursprünglichen Augmentationsniveaus gekommen ist.

Bei den Abb. 10 und 11 handelt es sich um das Einzelzahnröntgen der Situation und das klinische Bild der implantatgetragenen Versorgung.

Abb. 1

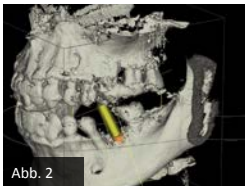
Abb. 2

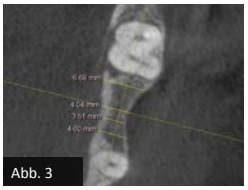
Abb. 3

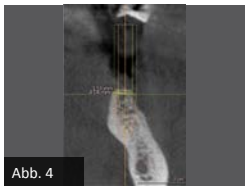
Abb. 4

Abb. 5

Abb. 6

Abb. 7

Abb. 8

Abb. 9

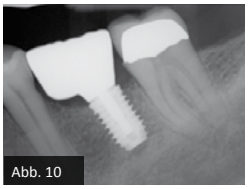
Abb. 10

Abb. 11

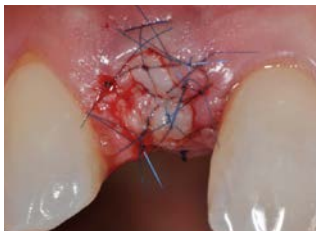

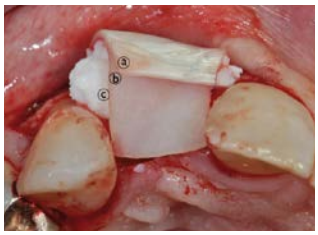

Fallbeispiel zum chirurgischen Extraktionsalveolen-Management und der verzögerten Implantation sowie gleichzeitiger lateraler Knochenaugmentation

Prof. Dr. Hannes Wachtel

Im vorliegenden Fall erfolgte nach der Diagnose einer Längsfraktur des wurzelkanalbehandelten Zahnes 12 zunächst die Extraktion des Wurzelrestes. Hierbei wurde auf eine maximale Gewebeschonung von bukkalen Knochenanteilen sowie von approximalen Hart- wie Weichgewebsstrukturen geachtet. Aufgrund des in Abb. 2 zu sehenden Knochenverlustes in der bukkalen Region wurde ein xenogenes, partikuläres, kollagenhaltiges Knochenersatzmaterial eingebracht und mit einer Schleimhautstanze und mikrochirurgischem Nahtmaterial verschlossen. Nach dreimonatiger Heilungsphase wurde auf Basis einer prothetisch-radiologischen Analyse mittels DVT-Datensatz mit dem Patienten die Entscheidung zur Implantation getroffen. Nach der Implantatinsertion zeigte sich intraoperativ, dass ein zusätzliches Angebot an Knochen in der bukkalen Region wünschenswert wäre, so dass eine laterale Augmentation im Sinne einer GBR-Technik unternommen wurde. Die Double-Layer-Technik wurde mit einer lagestabilen Membran mit langfristiger Barrierefunktion (Bone-Lamina) und einer gewebeintegrativen und zellokklusiven Kollagenmembran durchgeführt. Als Füllmaterial unter diese Membranen wurde ein xenogenes, partikuläres, mit Kollagen versetztes Knochenersatzmaterial eingebracht.

Anzustreben ist ein Knochenlager von mindestens 2 mm zirkulär um das Implantat. Die Freilegung erfolgte nach einer Einheilphase von 7 Monaten durch die Bildung eines Rolllappens zur neuerlichen Weichteilverdickung des bukkalen Bereichs. Die angrenzenden Zähne mit ihrem intakten Knochenlager und Ihrem weichgewebigen Attachment sorgen für eine Stütze von Weichteilstrukturen im Implantatbereich und sind essentiell mitverantwortlich für die Etablierung eines ästhetischen Behandlungserfolgs. Ihrer Schonung kommt somit bei jedem Eingriff eine große Bedeutung zu.

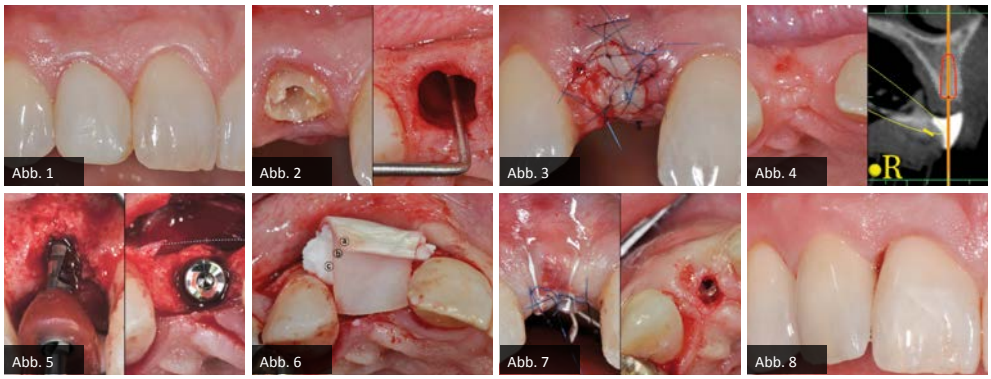

Abb. 1:
Ausgangssituation des frakturierten Zahnes 12.

Abb. 2:
Wurzelrest des Zahnes 12 (links), Extraktionsalveole nach schonender Entfernung des Wurzelrestes (rechts).

Abb. 3:
Nach Einbringung von mp3® und dem Verschluss mit Hilfe einer Keydent Gewebestanze.

Abb. 4:
Heilung nach 3 Monaten (links), DVT-Planung 3 Monate nach der Extraktion (rechts).

Abb. 5:
Pilotbohrung (links), Aufsicht auf inseriertes Implantat (rechts).

Abb. 6:
Double-Layer-Technik,
a) Evolution (Membran)
b) Cortical Lamina (Barrier)
c) mp3® (Knochenersatzmaterial).

Abb. 7:
Wundverschluss (links), Situation zum Zeitpunkt der Freilegung, 7 Monate nach der Implantation (rechts).

Abb. 8:
Definitive Versorgung des Implantatzahnes 12.

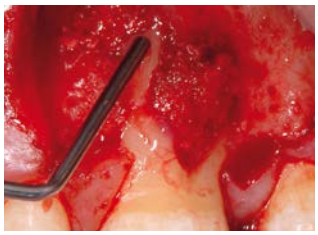

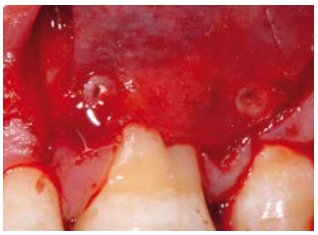

Spacemaking bei regenerativen parodontal-chirurgischen Verfahren

Dr. Gerd Körner

Der Erfolg bei regenerativen Maßnahmen hängt im Wesentlichen von einer ausreichenden Raumschaffung für ein stabiles Koagulum bzw. regeneratives Substrat ab. Der Zahn 26 bei einem 41-jährigen Patienten zeigte eine komplexe Auflösung der knöchernen parodontalen Strukturen in Kombination mit einer ausgeprägten marginalen Gingivarezession. Nach mikrochirurgischem Zugang zum Defekt, ausgedehntem Debridement der kontaminierten Wurzeloberflächen und Konditionierung mit Pref-Gel, wurde der eigentliche regenerative Vorgang durch das Aufbringen von Emdogain und das Einbringen von xenogenem Knochenersatzmaterial (mp3®) eingeleitet. Angesichts des komplexen knöchernen Defekts mit ungünstiger Wandigkeit und dem gleichzeitigen Wunsch einer Attachment unterstützten Rezessionsdeckung, schien der Einsatz einer teilentmineralisierten, xenogenen (porcinen) Kortikalislamelle (OsteoBiol® Soft Cortical Lamina) für eine adäquate Regeneration unabdingbar. Diese relativ starre GBR-Membran wurde zur Lagestabilität mit resorbierbaren Pins (LEADFix) fixiert.
Sowohl die klinische als auch die röntgenologische Bewertung nach drei Monaten sind sehr vielversprechend.

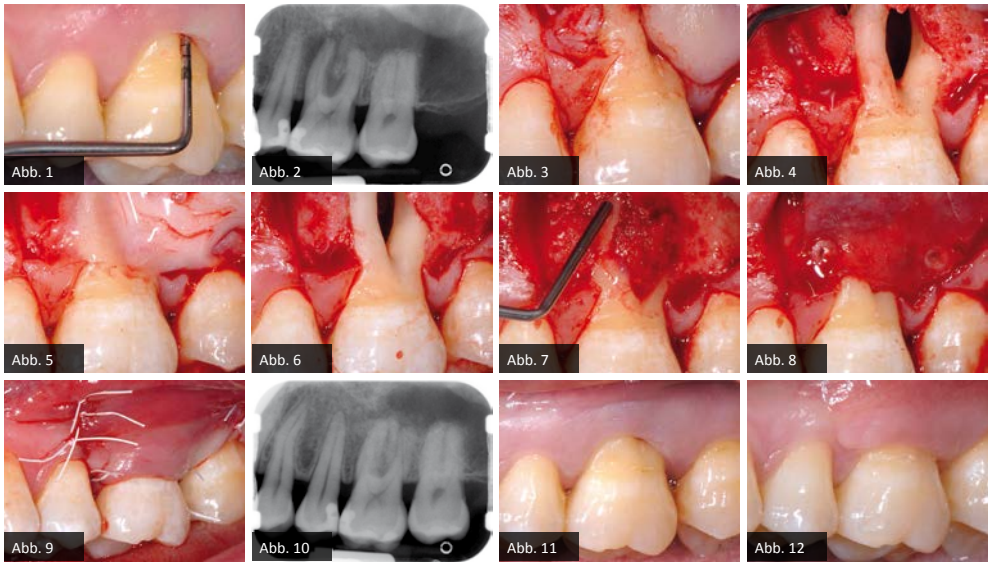

Abb. 1:
Ausgedehnter parodontaler Furkationsdefekt an Zahn 26 in Kombination mit marginaler Gingivarezession.

Abb. 2:
Zahn 26: Komplexer parodontaler Knochenabbau im Furkationsbereich u. periapikal der mesio-bukkalen Wurzel.

Abb. 3:
Mikrochirurgischer Zugang mit Schonung der interproximalen Bereiche. Vorbereitung durch Entepithelisierung zur koronalen Verschiebung der bukkalen Lappenanteile.

Abb. 4:
Bearbeitung der Wurzeloberflächen mit Hand- und Ultraschallinstrumenten im Bereich des parodontalen Defektes.

Abb. 5:
Konditionierung der gereinigten Wurzeloberflächen mit Pref-Gel für 2 Min.

Abb. 6:
Zustand des parodontalen Defektes nach Konditionierung der Wurzeloberfläche.

Abb. 7:
Schichtweises Benetzen der Wurzeloberflächen mit Emdogain im Wechsel mit dem Einbringen von xenogenem Knochenersatzmaterial (mp3®).

Abb. 8:
Abdecken des Defektes im Sinne von Spacemaking mit einer langsam resorbierbaren xenogenen Barriere (OsteoBiol® Soft Cortical Lamina) fixiert mit resorbierbaren Pins (LEADFix).

Abb. 9:
Weichgewebige Abdeckung durch koronale Lappenverschiebung nach Entepithelisierung der interproximalen Bereiche.

Abb. 10:
Kontrolle nach 3 Monaten: Komplette Auffüllung des parodontalen Defektes.

Abb. 11:
Ausgangssituation des Zahnes 26 vor initialer Hygienephase.

Abb. 12:
Klinische Situation des Zahnes 26 bei der Nachsorge nach 3 Monaten.

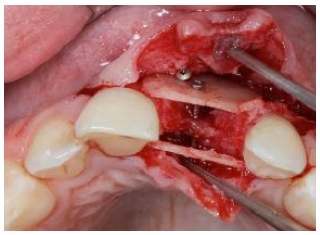

Vertikale Augmentation im ästhetischen Bereich

PD Dr. Arndt Happe

Angaben zum Patienten

Geschlecht: männlich
Alter: 33 Jahre

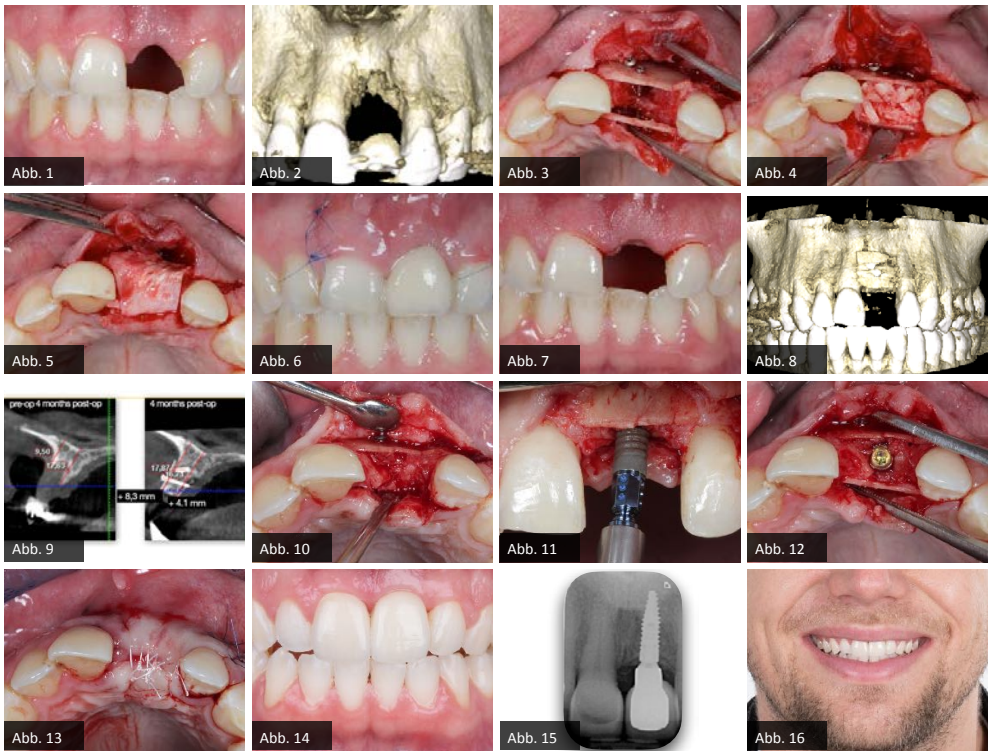

Abb. 1:
Ausgangssituation nach chirurgischer Entfernung eines Schneidezahns mit externer Wurzelresorption.

Abb. 2:
CBCT-Scan zeigt vertikalen Knochendefekt nach Klasse 5 von Benic und Hämmerle.

Abb. 3:
Rekonstruktion der bukkalen und palatinalen Knochenplatte mit Lamina hart (OsteoBiol®).

Abb. 4:
Der entstandene Raum wird mit autogenen Knochenspänen gefüllt, die vom Ramus entnommen wurden.

Abb. 5:
Die Stelle wird mit einer Membran aus nativem Kollagen (OsteoBiol® Evolution) abgedeckt.

Abb. 6:
Abheilung nach einer Woche.

Abb. 7:
Situation 4 Monate nach der Knochenaugmentation.

Abb. 8:
DVT 4 Monate nach der Knochenaugmentation.

Abb. 9:
DVT-Schnitt vor und nach dem Eingriff zeigen den Gewinn an augmentiertem Knochen.

Abb. 10:
Klinischer Bereich 4 Monate nach der Augmentation vor der Implantation.

Abb. 11:
Einsetzen des Implantats.

Abb. 12:
Okklusalansicht des Implantats mit 3,3 mm Durchmesser.

Abb. 13:
Wundverschluss mit mikrochirurgischem Nahtmaterial.

Abb. 14:
Endergebnis 2 Jahre nach der Implantation.

Abb. 15:
Periapikales Röntgenbild 2 Jahre nach der Implantation.

Abb. 16:
Lächeln des Patienten nach Behandlung.

Weichgewebsverdickung mit Hilfe einer vorgefertigten dermalen Kollagenmembran

Prof. Dr. Stefan Fickl

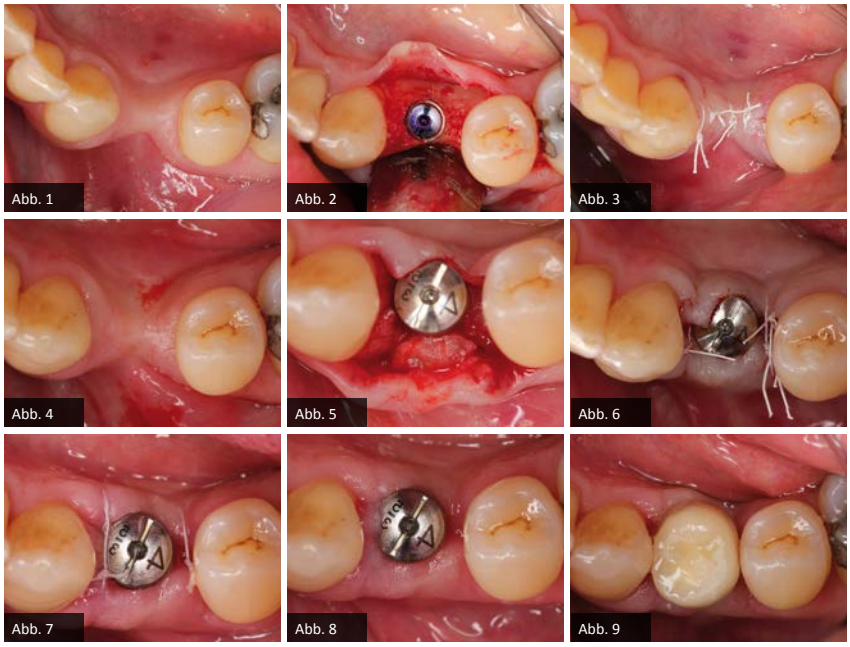

Abb. 1:
Ausgangssituation: Für Implantation ausreichend Knochenlager vorhanden.

Abb. 2:
Freilegung und Implantation.

Abb. 3:
Spannungsfreier Nahtverschluss mit Hilfe von PTFE-Nähten.

Abb. 4:
Situation 4 Monate nach Implantation: Es stellt sich ein größerer bukkaler Weichgewebsdefekt dar.

Abb. 5:
Therapie: Untertunnelung des bukkalen Lappens mit anschließender Weichgewebsverdickung mit Hilfe einer eingeschobenen vorgefertigten dermalen Kollagenmatrix (OsteoBiol® Derma für singuläre Defekte).

Abb. 6:
Spannungsfreier Nahtverschluss unter Verwendung einer nicht resorbierenden biologisch inerten und chemisch rückwirkungsfreien PTFE-Naht. Dabei wird durch die monofile Beschaffenheit des Nahtmaterials eine bakterielle Dochtwirkung von vornherein ausgeschlossen.

Abb. 7:
Weichgewebsheilung 13 Tage Post OP.

Abb. 8:
Situation 3 Wochen nach Weichgewebsverdickung stellt sich ein stabiles Volumen dar, das auch farblich keinerlei Veränderung zeigt.

Abb. 9:
Weichgewebssituation nach späterer Eingliederung der implantatgestützten Keramikkrone.

OsteoBiol® Gen-Os®, Seite 8/9

(1) FIGUEIREDO M, HENRIQUES J, MARTINS G, GUERRA F, JUDAS F, FIGUEIREDO H PHYSICOCHEMICAL CHARACTERIZATION OF BIOMATERIALS COMMONLY USED IN DENTISTRY AS BONE SUBSTITUTES - COMPARISON WITH HUMAN BONE J BIOMED MATER RES B APPL BIOMATER, 2010 FEB; 92(2):409-19

(2) NANNMARK U, SENNERBY L THE BONE TISSUE RESPONSES TO PREHYDRATED AND COLLAGENATED CORTICO-CANCELLOUS PORCINE BONE GRAFTS: A STUDY IN RABBIT MAXILLARY DEFECTS CLIN IMPLANT DENT RELAT RES, 2008 DEC;10(4):264-70

(3) CASSETTA M, PERROTTI V, CALASSO S, PIATTELLI A, SINJARI B, IEZZI G BONE FORMATION IN SINUS AUGMENTATION PROCEDURES USING AUTOLOGOUS BONE,
PORCINE BONE, AND A 50 : 50 MIXTURE: A HUMAN CLINICAL AND HISTOLOGICAL EVALUATION AT 2 MONTHS CLIN ORAL IMPLANTS RES, 2015 OCT;26(10):1180-4

(4) CARDAROPOLI D, CARDAROPOLI G PRESERVATION OF THE POSTEXTRACTION ALVEOLAR RIDGE: A CLINICAL AND HISTOLOGIC STUDY INT J PERIODONTICS RESTORATIVE DENT, 2008 OCT; 28(5):469-77

(5) FIGUEIREDO A, COIMBRA P, CABRITA A, GUERRA F, FIGUEIREDO M COMPARISON OF A XENOGENEIC AND AN ALLOPLASTIC MATERIAL USED IN DENTAL IMPLANTS IN TERMS OF PHYSICO-CHEMICAL CHARACTERISTICS AND IN VIVO INFLAMMATORY RESPONSE MATER SCI ENG C MATER BIOL APPL, 2013 AUG 1;33(6):3506-13

(6) FISCHER KR, STAVROPOULOS A, CALVO GUIRADO JL, SCHNEIDER D, FICKL S INFLUENCE OF LOCAL ADMINISTRATION OF PAMIDRONATE ON EXTRACTION SOCKET HEALING - A HISTOMORPHOMETRIC PROOF-OF-PRINCIPLE PRE-CLINICAL IN VIVO EVALUATION CLIN ORAL IMPLANTS RES, 2015 OCT;26(10):1135-42

(7) MIJIRITSKY E, FERRONI L, GARDIN C, BRESSAN E, ZANETTE G, PIATTELLI A, ZAVAN B PORCINE BONE SCAFFOLDS ADSORB GROWTH FACTORS SECRETED BY
MSCS AND IMPROVE BONE TISSUE REPAIR MATERIALS, 2017 SEP 8;10(9)

(8) CHECCHI V, FELICE P, ZUCCHELLI G, BARAUSSE C, PIATTELLI M, PISTILLI R, GRANDI G, ESPOSITO M WIDE DIAMETER IMMEDIATE POST-EXTRACTIVE IMPLANTS VS DELAYED PLACEMENT OF NORMAL-DIAMETER IMPLANTS IN PRESERVED SOCKETS IN THE MOLAR REGION: 1-YEAR POST-LOADING OUTCOME OF A RANDOMISED CONTROLLED TRIAL EUR J ORAL IMPLANTOL, 2017;10(3):263-278

(9) FESTA VM, ADDABBO F, LAINO L, FEMIANO F, RULLO R PORCINE-DERIVED XENOGRAFT COMBINED WITH A SOFT CORTICAL MEMBRANE VERSUS EXTRACTION ALONE FOR IMPLANT SITE DEVELOPMENT: A CLINICAL STUDY IN HUMANS CLIN IMPLANT DENT RELAT RES, 2013 OCT;15(5):707-13

(10) CASSETTA M, RICCI L, IEZZI G, DELL'AQUILA D, PIATTELLI A, PERROTTI V RESONANCE FREQUENCY ANALYSIS OF IMPLANTS INSERTED WITH A SIMULTANEOUS GRAFTING PROCEDURE: A 5-YEAR FOLLOW-UP STUDY IN MAN INT J PERIODONTICS RESTORATIVE DENT, 2012 OCT;32(5):581-9

(11) ESPOSITO M, GRUSOVIN MG, LAMBERT F, MATOS S, PIETRUSKA M, ROSSI R, SALHI L, BUTI J THE EFFECTIVENESS OF A RESORBABLE BONE SUBSTITUTE WITH A RESORBABLE MEMBRANE IN THE TREATMENT OF PERIODONTAL INFRABONY DEFECT - A MULTICENTER RANDOMISED CONTROLLED TRIAL EUR J ORAL IMPLANTOL, 2015;8(3):233-244

(12) ROMBOUTS C, JEANNEAU C, CAMILLERI J, LAURENT P, ABOUT I CHARACTERIZATION AND ANGIOGENIC POTENTIAL OF XENOGENEIC BONE GRAFTING MATERIALS: ROLE OF PERIODONTAL LIGAMENT CELLS DENT MATER J, 2016 DEC 1;35(6):900-907

OsteoBiol® mp3®, S. 6/7

(1) RAMIREZ FERNANDEZ MP, CALVO GUIRADO JL, MATÉ SANCHEZ DE VAL JE, DELGADO RUIZ RA, NEGRI B, BARONA DORADO C ULTRASTRUCTURAL STUDY BY BACKSCATTERED ELECTRON IMAGING AND ELEMENTAL MICROANALYSIS OF BONE-TO-BIOMATERIAL INTERFACE AND MINERAL DEGRADATION OF PORCINE XENOGRAFTS USED IN MAXILLARY SINUS FLOOR ELEVATION CLIN ORAL IMPLANTS RES, 2013 MAY;24(5):523-30

(2) NANNMARK U, SENNERBY L THE BONE TISSUE RESPONSES TO PREHYDRATED AND COLLAGENATED CORTICO-CANCELLOUS PORCINE BONE GRAFTS: A STUDY IN RABBIT MAXILLARY DEFECTS CLIN IMPLANT DENT RELAT RES, 2008 DEC;10(4):264-70

(3) GIULIANI A, IEZZI G, MAZZONI S, PIATTELLI A, PERROTTI V, BARONE A REGENERATIVE PROPERTIES OF COLLAGENATED PORCINE BONE GRAFTS IN HUMAN MAXILLA: DEMONSTRATIVE STUDY OF THE KINETICS BY SYNCHROTRON RADIATION MICROTOMOGRAPHY AND LIGHT MICROSCOPY CLIN ORAL INVESTIG, 2017 2018 JAN;22(1):505-513

(4) SCARANO A, LORUSSO F, RAVERA L, MORTELLARO C, PIATTELLI A BONE REGENERATION IN ILIAC CRESTAL DEFECTS: AN EXPERIMENTAL STUDY ON SHEEP BIOMED RES INT, 2016;2016:4086870

(5) IEZZI G, PIATTELLI A, GIULIANI A, MANGANO C, BARONE A, MANZON L, DEGIDI M, SCARANO A, FILIPPONE A, PERROTTI V MOLECULAR, CELLULAR AND PHARMACEUTICAL ASPECTS OF FILLING BIOMATERIALS DURING MAXILLARY SINUS-LIFT´PROCEDCURES. PART 2: DETAILED CHARACTERISTICS OF THE MATERIALS CURR PHARM BIOTECHNOL, 2017, 18, 33-44

(6) SILVESTRI M, MARTEGANI P, D'AVENIA F, FARNETI M, CAPRI D, PAOLANTONI G, LANDI L SIMULTANEOUS SINUS AUGMENTATION WITH IMPLANT PLACEMENT: HISTOMORPHOMETRIC COMPARISON OF TWO DIFFERENT GRAFTING MATERIALS. A MULTICENTER DOUBLE-BLIND PROSPECTIVE RANDOMIZED CONTROLLED CLINICAL TRIAL INT J ORAL MAXILLOFAC IMPLANTS, 2013 MAR-APR;28(2):543-9

(7) BARONE A, BORGIA V, COVANI U, RICCI M, PIATTELLI A, IEZZI G FLAP VERSUS FLAPLESS PROCEDURE FOR RIDGE PRESERVATION IN ALVEOLAR EXTRACTION SOCKETS: A HISTOLOGICAL EVALUATION IN A RANDOMIZED CLINICAL TRIAL CLIN ORAL IMPLANTS RES, 2015 JUL;26(7):806-13

(8) BARONE A, RICCI M, TONELLI P, SANTINI S, COVANI U TISSUE CHANGES OF EXTRACTION SOCKETS IN HUMANS: A COMPARISON OF SPONTANEOUS HEALING VS. RIDGE PRESERVATION WITH SECONDARY SOFT TISSUE HEALING CLIN ORAL IMPLANTS RES, 2013 NOV;24(11):1231-7

(9) WACHTEL H, FICKL S, HINZE M, BOLZ W, THALMAIR T THE BONE LAMINA TECHNIQUE: A NOVEL APPROACH FOR LATERAL RIDGE AUGMENTATION - A CASE SERIES INT J PERIODONTICS RESTORATIVE DENT, 2013 JUL-AUG;33(4):491-7

(10) ROSSI R, RANCITELLI D, POLI PP, RASIA DAL POLO M, NANNMARK U, MAIORANA C THE USE OF A COLLAGENATED PORCINE CORTICAL LAMINA IN THE RECONSTRUCTION OF ALVEOLAR RIDGE DEFECTS. A CLINICAL AND HISTOLOGICAL STUDY MINERVA STOMATOL, 2016 OCT;65(5):257-68

(11) BARONE A, TOTI P, MENCHINI-FABRIS GB, DERCHI G, MARCONCINI S, COVANI U EXTRA ORAL DIGITAL SCANNING AND IMAGING SUPERIMPOSITION FOR VOLUME ANALYSIS OF BONE REMODELING AFTER TOOTH EXTRACTION WITH AND WITHOUT 2 TYPES OF PARTICULATE PORCINE MINERAL INSERTION: A RANDOMIZED CONTROLLED TRIAL CLIN IMPLANT DENT RELAT RES, 2017 AUG;19(4):750-759

OsteoBiol® Putty, Seite 10/11

(1) ARCURI C, CECCHETTI F, GERMANO F, MOTTA A, SANTACROCE C CLINICAL AND HISTOLOGICAL STUDY OF A XENOGENIC BONE SUBSTITUTE USED AS A FILLER IN POSTEXTRACTIVE ALVEOLUS MINERVA STOMATOL, 2005 JUN;54(6):351-62

(2) BARONE A, AMERI S, COVANI U IMMEDIATE POSTEXTRACTION IMPLANTS: TREATMENT OF RESIDUAL PERI-IMPLANT DEFECTS. A RETROSPECTIVE ANALYSIS
EUR J IMPLANT PROSTHODONTICS, 2006,2: 99-106

(3) NANNMARK U, AZARMEHR I SHORT COMMUNICATION: COLLAGENATED CORTICOCANCELLOUS PORCINE BONE GRAFTS. A STUDY IN RABBIT MAXILLARY DEFECTS CLIN IMPLANT DENT RELAT RES, 2010 JUN 1; 12(2):161-3

(4) CASSETTA M, RICCI L, IEZZI G, DELL'AQUILA D, PIATTELLI A, PERROTTI V RESONANCE FREQUENCY ANALYSIS OF IMPLANTS INSERTED WITH A SIMULTANEOUS GRAFTING PROCEDURE: A 5-YEAR FOLLOW-UP STUDY IN MAN INT J PERIODONTICS RESTORATIVE DENT, 2012 OCT;32(5):581-9

(5) SANTAGATA M, GUARINIELLO L, TARTARO G A MODIFIED EDENTULOUS EXPANSION (MERE) TECHNIQUE FOR IMMEDIATE PLACEMENT OF IMPLANTS. A CASE REPORT J ORAL IMPLANTOL, 2011 MAR;37 SPEC N.:114-9

(6) LOPEZ MA, ANDREASI BASSI M, CONFALONE L, CARINCI F, ORMIANER Z, LAURITANO D THE USE OF RESORBABLE CORTICAL LAMINA AND MICRONIZED COLLAGENATED BONE IN THE REGENERATION OF ATROPHIC CRESTAL RIDGES: A SURGICAL TECHNIQUE. CASE SERIES J BIOL REGUL HOMEOST AGENTS, 2016 APR-JUN;30(2 SUPPL 1):81-85

OsteoBiol® Evolution, Seite 18/19

(1) NANNMARK U, SENNERBY L THE BONE TISSUE RESPONSES TO PREHYDRATED AND COLLAGENATED CORTICO-CANCELLOUS PORCINE BONE GRAFTS:
A STUDY IN RABBIT MAXILLARY DEFECTS CLIN IMPLANT DENT RELAT RES, 2008 DEC;10(4):264-70

(2) KILINC A, ATAOL M HOW EFFECTIVE IS COLLAGEN RESORBABLE MEMBRANE PLACEMENT AFTER PARTIALLY IMPACTED MANDIBULAR THIRD MOLAR SURGERY ON POSTOPERATIVE MORBIDITY? A PROSPECTIVE RANDOMIZED COMPARATIVE STUDY BMC ORAL HEALTH, 2017 OCT 5;17(1):126

(3) BARONE A, BORGIA V, COVANI U, RICCI M, PIATTELLI A, IEZZI G FLAP VERSUS FLAPLESS PROCEDURE FOR RIDGE PRESERVATION IN ALVEOLAR EXTRACTION SOCKETS: A HISTOLOGICAL EVALUATION IN A RANDOMIZED CLINICAL TRIAL CLIN ORAL IMPLANTS RES, 2015 JUL;26(7):806-13

(4) BARONE A, RICCI M, TONELLI P, SANTINI S, COVANI U TISSUE CHANGES OF EXTRACTION SOCKETS IN HUMANS: A COMPARISON OF SPONTANEOUS HEALING VS. RIDGE PRESERVATION WITH SECONDARY SOFT TISSUE HEALING CLIN ORAL IMPLANTS RES, 2013 NOV;24(11):1231-7

(5) GIULIANI A, IEZZI G, MAZZONI S, PIATTELLI A, PERROTTI V, BARONE A REGENERATIVE PROPERTIES OF COLLAGENATED PORCINE BONE GRAFTS IN HUMAN MAXILLA: DEMONSTRATIVE STUDY OF THE KINETICS BY SYNCHROTRON RADIATION MICROTOMOGRAPHY AND LIGHT MICROSCOPY CLIN ORAL INVEST, 2017 2018 JAN;22(1):505-513

(6) BARONE A, RICCI M, GRASSI RF, NANNMARK U, QUARANTA A, COVANI U A 6-MONTH HISTOLOGICAL ANALYSIS ON MAXILLARY SINUS AUGMENTATION WITH AND WITHOUT USE OF COLLAGEN MEMBRANES OVER THE OSTEOTOMY WINDOW: RANDOMIZED CLINICAL TRIAL CLIN ORAL IMPLANTS RES, 2013 JAN;24(1):1-6

(7) SCARANO A, PIATTELLI A, PERROTTI V, MANZON L, IEZZI G MAXILLARY SINUS AUGMENTATION IN HUMANS USING CORTICAL PORCINE BONE: A HISTOLOGICAL AND HISTOMORPHOMETRICAL EVALUATION AFTER 4 AND 6 MONTHS CLIN IMPLANT DENT RELAT RES, 2011 MAR; 13(1):13-18

(8) CASSETTA M, RICCI L, IEZZI G, CALASSO S, PIATTELLI A, PERROTTI V USE OF PIEZOSURGERY DURING MAXILLARY SINUS ELEVATION: CLINICAL RESULTS OF 40 CONSECUTIVE CASES INT J PERIODONTICS RESTORATIVE DENT, 2012 DEC;32(6):E182-8
(9) BARONE A, MARCONCINI S, GIAMMARINARO E, MIJIRITSKY E, GELPI F, COVANI U CLINICAL OUTCOMES OF IMPLANTS PLACED IN EXTRACTION SOCKETS AND IMMEDIATELY RESTORED: A 7-YEAR SINGLE-COHORT PROSPECTIVE STUDY CLIN IMPLANT DENT RELAT RES, 2016 DEC;18(6):1103-1112

(10) ESPOSITO M, GRUSOVIN MG, LAMBERT F, MATOS S, PIETRUSKA M, ROSSI R, SALHI L, BUTI J THE EFFECTIVENESS OF A RESORBABLE BONE SUBSTITUTE WITH A
RESORBABLE MEMBRANE IN THE TREATMENT OF PERIODONTAL INFRABONY DEFECT - A MULTICENTER RANDOMISED CONTROLLED TRIAL EUR J ORAL IMPLANTOL, 2015;8(3):233-244

(11) FELICE P, PIANA L, CHECCHI L, CORVINO V, NANNMARK U, PIATTELLI MVERTICAL RIDGE AUGMENTATION OF ATROPHIC POSTERIOR MANDIBLE WITH AN INLAY TECHNIQUE AND CANCELLOUS EQUINE BONE BLOCK: A CASE REPORT INT J PERIODONTICS RESTORATIVE DENT, 2013 MAR;33(2):159-66

OsteoBiol® Apatos Mix, Seite 12/13

(1) TRUBIANI O, SCARANO A, ORSINI G, DI IORIO D, D'ARCANGELO C, PICCIRILLI M, SIGISMONDO M, CAPUTI S THE PERFORMANCE OF HUMAN PERIODONTAL LIGAMENT MESENCHYMAL STEM CELLS ON XENOGENIC BIOMATERIALS INT J IMMUNOPATHOL PHARMACOL, 2007 JAN-MAR; 20(1 SUPPL 1):87-91

(2)ORSINI G, SCARANO A, PIATTELLI M, PICCIRILLI M, CAPUTI S, PIATTELLI A HISTOLOGIC AND ULTRASTRUCTURAL ANALYSIS OF REGENERATED BONE IN MAXILLARY SINUS AUGMENTATION USING A PORCINE BONE-DERIVED BIOMATERIAL J PERIODONTOL, 2006 DEC;77(12):1984-90

(3) BRUNELLI G, SOLLAZZO V, CARINCI F, PALMIERI A, GIRARDI A, MONGUZZI R OSTEOBIOL® INFLUENCES OSTEOGENIC DIFFERENTIATION OF ADIPOSE DERIVED STEM CELLS EUR J INFLAMM, 2011, VOL. 9, NO. 3(S), 103-107

(4) CAKIR M, KARACA IR, AYSEGÜL F, KAYMAZ F, BOZKAYA S EXPERIMENTAL EVALUATION OF THE EFFECTS OF ANKAFERD BLOOD STOPPER AND COLLAGENATED HETEROLOGOUS BONE GRAFT ON BONE HEALING IN SINUS FLOOR AUGMENTATION
CLIN ORAL IMPLANTS RES, 2015 MAR-APR;30(2):279-85

(5) KOLMAS J, SZWAJA M, KOLODZIEJSKI W SOLID-STATE NMR AND IR CHARACTERIZATION OF COMMERCIAL XENOGENEIC BIOMATERIALS USED AS BONE SUBSTITUTES J PHARM BIOMED ANAL, 2012 MAR 5;61:136-41

(6) BARONE A, TOTI P, QUARANTA A, ALFONSI F, CUCCHI A, NEGRI B, DI FELICE R, MARCHIONNI S, CALVO GUIRADO JL, COVANI U, NANNMARK U CLINICAL AND HISTOLOGICAL CHANGES AFTER RIDGE PRESERVATION WITH TWO XENOGRAFTS: PRELIMINARY RESULTS FROM A MULTICENTER RANDOMIZED CONTROLLED CLINICAL TRIAL J CLIN PERIODONTOL, 2017 FEB;44(2):204-214

(7) BARONE A, AMERI S, COVANI U IMMEDIATE POSTEXTRACTION IMPLANTS: TREATMENT OF RESIDUAL PERI-IMPLANT DEFECTS. A RETROSPECTIVE ANALYSIS EUR J IMPLANT PROSTHODONTICS, 2006,2: 99-106

(8) BARONE A, TOTI P, QUARANTA A, DERCHI G, COVANI U THE CLINICAL OUTCOMES OF IMMEDIATE VERSUS DELAYED RESTORATION PROCEDURES ON IMMEDIATE IMPLANTS: A COMPARATIVE COHORT STUDY FOR SINGLE-TOOTH REPLACEMENT CLIN IMPLANT DENT RELAT RES, 2015 DEC;17(6):1114-26

(9) BARONE A, TOTI P, QUARANTA A, ALFONSI F, CUCCHI A, CALVO GUIRADO JL, NEGRI B, DI FELICE R, COVANI U VOLUMETRIC ANALYSIS OF REMODELLING PATTERN AFTER RIDGE PRESERVATION COMPARING USE OF TWO TYPES OF XENOGRAFTS. A MULTICENTRE RANDOMIZED CLINICAL TRIAL CLIN IMPLANT DENT RELAT RES, 2015 DEC;17(6):1114-26

(10) IEZZI G, DEGIDI M, PIATTELLI A, MANGANO C, SCARANO A, SHIBLI JA, PERROTTI V COMPARATIVE HISTOLOGICAL RESULTS OF DIFFERENT BIOMATERIALS USED IN SINUS AUGMENTATION PROCEDURES: A HUMAN STUDY AT 6 MONTHS CLIN ORAL IMPLANTS RES, 2012 DEC;23(12)1369-76

(11) SCARANO A, PIATTELLI A, PERROTTI V, MANZON L, IEZZI G MAXILLARY SINUS AUGMENTATION IN HUMANS USING CORTICAL PORCINE BONE: A HISTOLOGICAL AND HISTOMORPHOMETRICAL EVALUATION AFTER 4 AND 6 MONTHS CLIN IMPLANT DENT RELAT RES, 2011 MAR; 13(1):13-18

(12) | MARCONCINI S, GIAMMARINARO E, DERCHI G, ALFONSI F, COVANI U, BARONE A CLINICAL OUTCOMES OF IMPLANTS PLACED IN RIDGE-PRESERVED VERSUS NONPRESERVED SITES: A 4-YEAR RANDOMIZED CLINICAL TRIAL CLIN IMPL DENT RELAT RES, 2018 Dec;20(6):906-914

OsteoBiol® Derma, Seite 16/17

(1) DE MARCO P, ZARA S, DE COLLI M, RADUNOVIC M, LAZOVIC V, ETTORRE V, DI CRESCENZO A, PIATTELLI A, CATALDI A, FONTANA A GRAPHENE OXIDE IMPROVES THE BIOCOMPATIBILITY OF COLLAGEN MEMBRANES IN AN IN VITRO MODEL OF HUMAN PRIMARY GINGIVAL FIBROBLASTS BIOMED MATER, 2017 SEP 13;12(5):055005

(2) FICKL S, NANNMARK U, SCHLAGENHAUF U, HÜRZELER M, KEBSCHULL M PORCINE DERMAL MATRIX IN THE TREATMENT OF DEHISCENCE-TYPE DEFECTS – AN EXPERIMENTAL SPLIT-MOUTH ANIMAL TRIAL CLIN ORAL IMPLANTS RES, 2015 JUL;26(7):799-805

(3) TALLARICO M, XHANARI E, PISANO M, DE RIU G, TULLIO A, MELONI SM SINGLE POST-EXTRACTIVE ULTRA-WIDE 7 MM-DIAMETER IMPLANTS VERSUS IMPLANTS PLACED IN MOLAR HEALED SITES AFTER SOCKET PRESERVATION FOR MOLAR REPLACEMENT: 6-MONTH POST-LOADING RESULTS FROM A RANDOMISED CONTROLLED TRIAL EUR J ORAL IMPLANTOL, 2016;9(3):263-275

(4) FISCHER KR, FICKL S, MARDAS N, BOZEC L, DONOS N STAGE-TWO SURGERY USING COLLAGEN SOFT TISSUE GRAFTS: CLINICAL CASES AND ULTRASTRUCTURAL ANALYSIS QUINTESSENCE INT, 2014 NOV-DEC;45(10):853-60

(5) FISCHER K R, TESTORI T, WACHTEL H, MÜHLEMANN S, HAPPE A, DEL FABBRO MDEL FABBRO M SOFT TISSUE AUGMENTATION APPLYING A COLLAGENATED PORCINE DERMAL MATRIX DURING SECOND STAGE SURGERY: A PROSPECTIVE MULTICENTER CASE SERIES CLIN IMPLANT DENT RELAT RES., 2019;1–8

(6) FICKL S, JOCKEL-SCHNEIDER Y, LINCKE T, BECHTOLD M, FISCHER KR, SCHLAGENHAUF U PORCINE DERMAL MATRIX FOR COVERING OF RECESSION TYPE DEFECTS: A CASE SERIES QUINTESSENCE INT, 2013;44(3):243-6

(7) MATOH U, PETELIN M, GASPERSIC R SPLIT-MOUTH COMPARISON OF CORONALLY ADVANCED FLAP WITH CONNECTIVE TISSUE GRAFT OR COLLAGEN MATRIX FOR TREATMENT OF ISOLATED GINGIVAL RECESSIONS INT J PERIODONTICS RESTORATIVE DENT, 2019;39(3):439-446

(8) VERARDI S, ORSINI M, LOMBARDI T, AUSENDA F, TESTORI T, PULICI A, OREGLIA F, VALENTE NA, STACCHI C COMPARISON BETWEEN TWO DIFFERENT TECHNIQUES FOR PERI-IMPLANT SOFT TISSUE AUGMENTATION: PORCINE DERMAL MATRIX GRAFT VS. TENTING SCREW J PERIODONTOL. 2020; ACCEPTED, IN PUBLICATION

OsteoBiol® Lamina, S. 18/19

(1) RINNA C, REALE G, FORESTA E, MUSTAZZA MC ORBITAL WALL RECONSTRUCTION WITH SWINE BONE CORTEX J CRANIOFAC SURG, 2009 MAY; 20(3): 881-4

(2) PAGLIANI L, ANDERSSON P, LANZA M, NAPPO A, VERROCCHI D, VOLPE S, SENNERBY L A COLLAGENATED PORCINE BONE SUBSTITUTE FOR AUGMENTATION AT NEOSS IMPLANT SITES: A PROSPECTIVE 1-YEAR MULTICENTER CASE SERIES STUDY WITH HISTOLOGY CLIN IMPLANT DENT RELAT RES, 2012 OCT;14(5):746-58. EPUB 2010 OCT 26

(3) FESTA VM, ADDABBO F, LAINO L, FEMIANO F, RULLO R PORCINE-DERIVED XENOGRAFT COMBINED WITH A SOFT CORTICAL MEMBRANE VERSUS EXTRACTION ALONE FOR IMPLANT SITE DEVELOPMENT: A CLINICAL STUDY IN HUMANS CLIN IMPLANT DENT RELAT RES, 2011 NOV 14, EPUB AHEAD OF PRINT

(4) WACHTEL H, FICKL S, HINZE M, BOLZ W, THALMAIR T THE BONE LAMINA TECHNIQUE: A NOVEL APPROACH FOR LATERAL RIDGE AUGMENTATION - A CASE SERIES INT J PERIODONTICS RESTORATIVE DENT, 2013 JUL-AUG;33(4):491-7

(5) SCARANO A, PIATTELLI M, CARINCI F, PERROTTI V REMOVAL, AFTER 7 YEARS, OF AN IMPLANT DISPLACED INTO THE MAXILLARY SINUS. A CLINICAL AND HISTOLOGIC CASE REPORT J OF OSSEOINTEGRATION, 2009

(6) HINZE M, VRIELINCK L, THALMAIR T, WACHTEL H, BOLZ W ZYGOMATIC IMPLANT PLACEMENT IN CONJUCTION WITH SINUS BONE GRAFTING: THE “EXTENDED SINUS ELEVATION TECHNIQUE”. A CASE-COHORT STUDY ORAL CRANIOFAC TISSUE ENG, 2011;1:188–197

(7) RINNA C, UNGARI C, SALTAREL A, CASSONI A, REALE G ORBITAL FLOOR RESTORATION J CRANIOFAC SURG, 2005, 16(6): 968-972

AMERICAN Dental Systems
INNOVATIVE DENTALPRODUKTE

AMERICAN DENTAL SYSTEMS GMBH

Johann-Sebastian-Bach-Straße 42
D-85591 Vaterstetten

T +49.(0)8106.300.300
F +49.(0)8106.300.310
M info@ADSystems.de
W www.ADSystems.de